Aus dem pathologischen Institut zu Freiburg im Breisgau.
(Geh. Rat Prof. Dr. Aschoff.)

Über die

pathologische Bedeutung von Helminthen in der Appendix.

Inaugural-Dissertation

zur

Erlangung der medizinischen Doktorwürde

vorgelegt der

hohen medizinischen Fakultät

der

Albert-Ludwigs-Universität zu Freiburg im Breisgau

von

Otto Hueck

aus Lüdenscheid.

Mit 2 Abbildungen im Text.

Wiesbaden.
Verlag von J. F. Bergmann.
1913.

Aus dem pathologischen Institut zu Freiburg im Breisgau.
(Geh. Rat Prof. Dr. Aschoff.)

Über die

pathologische Bedeutung von Helminthen in der Appendix.

Inaugural-Dissertation

zur

Erlangung der medizinischen Doktorwürde

vorgelegt der

hohen medizinischen Fakultät

der

Albert-Ludwigs-Universität zu Freiburg im Breisgau

von

Otto Hueck
aus Lüdenscheid.

ACAD.
LUGD.BAT.
BIBL.

Mit 2 Abbildungen im Text.

Wiesbaden.
Verlag von J. F. Bergmann.
1913.

Gedruckt mit Genehmigung der medizinischen Fakultät.

Dekan: Geh. Hofrat Prof Dr. Axenfeld.

Referent: Geh. Hofrat Prof. Dr. Aschoff.

Druck von Carl Ritter, G. m. b. H., Wiesbaden.

Meinen lieben Eltern

in Dankbarkeit gewidmet.

Digitized by the Internet Archive
in 2026

https://archive.org/details/IA41545315_0018

In mehreren Arbeiten wurde neuerdings auf das schon viel erörterte Thema von dem Vorkommen von Nematoden in der Appendix bei appendicitischen Beschwerden zurückgegriffen. So beschrieben im Juni 1912 in Amerika Cecil und Bulkley an der Hand eines Materials von 23 Befunden von Parasiten in den resezierten Appendices, meist von Kindern, die Parasiten-Appendicitis als besondere Krankheit mit eigener Ätiologie, Pathologie und Symptomatologie. In Deutschland erörterte kürzlich Rheindorf an der Hand von 6 Nematodenbefunden in den Appendices akut erkrankter Kinder die pathologische Bedeutung der Oxyuren für die Appendicitis der Kinder.

Einer Anregung von Herrn Prof. Aschoff Folge leistend, habe ich die Frage eines ätiologischen Zusammenhanges an der Hand des dem Freiburger pathologischen Institute eingelieferten Materials von resezierten Appendices geprüft. In den 3 Monaten, in denen ich die Frage bearbeitete, konnte ich 78 resezierte Appendices untersuchen. Dabei liessen sich 14 mal oder in 18 % der Fälle Oxyuren im Lumen des Wurmfortsatzes nachweisen, 13 mal fanden sich Trichocephalus-Eier, sechsmal allein, viermal bei gleichzeitigem Oxyurenbefund, zweimal mit Ascaris-Eiern zusammen, einmal mit Oxyuren und Ascaris-Eiern. Exemplare von Trichocephalus selbst habe ich in der Appendix nicht beobachtet. Ascaris-Eier sah ich viermal, zweimal mit Trichocephalen-Eiern, zweimal mit Oxyuren zusammen. — Nebenbei sei erwähnt, dass unter den 78 untersuchten 5 Appendices Totalobliteration aufwiesen, zwei weitere waren gänzlich ohne Inhalt. In den übrigen Fällen wurde der Inhalt des in Formol gehärteten Processus stets genauer makroskopischer

und mikroskopischer Prüfung unterzogen und die Schleimhaut, meist mit der Lupe, nachgesehen. Von allen Appendices wurden Querschnitte mindestens an drei verschiedenen Stellen (meist proximal, medial und distal) mikroskopisch studiert.

In den früher dem Institut eingelieferten Fällen hatte diese histologische Untersuchung naturgemäss durchaus im Vordergrunde des Interesses gestanden, und eine erschöpfende Untersuchung des Inhalts, mindestens eine mikroskopische, war meist nicht erfolgt. Immerhin fand ich in den Berichten über die von 1907 bis 1912 eingesandten Appendices 25 mal den Befund von Nematoden angegeben und konnte ihn mit dem makroskopischen und mikroskopischen Befund der Appendix, sowie mit der Krankengeschichte zusammenstellen.

Zunächst sei auf das Vorkommen der Nematoden, besonders von Oxyuris vermicularis eingegangen. Heller fand z. B. in Kiel bei 611 Sektionen im Darm in 23 % Oxyuris vermicularis, in 31 % Trichocephalus dispar, in 18 % Ascaris lumbricoides. Ruotsalainen untersuchte in Helsingfors 300 Kinder im Alter von 4 Wochen bis 14 Jahre auf Eingeweidewürmer. Vom Rectum entnommene Stuhlpartikelchen wurden mikroskopisch durchmustert. In 37 % der Fälle fanden sich Eingeweidewürmer, in 32 % Oxyuris vermicularis. Das jüngste Kind, das Oxyuren beherbergte, war 9 Monate alt. In New York prüfte Schloss systematisch nacheinander bei 280 Kindern Stuhlpartikelchen auf Helminthen und fand, dass 11 % Trichocephalus und 8 % Oxyuris beherbergten. Schloss glaubt aber, dass mit Oxyuren mehr Kinder behaftet seien. Die Eier sind selten in den Fäzes zu finden, viel öfter die weiblichen Würmer, die aber leicht der Beobachtung entgehen. So waren in 3 Fällen zunächst keine Oxyuren gefunden. Es wurde aber wegen Askaris zweimal und wegen Bandwurm einmal die entsprechende Therapie eingeleitet, und erst im Laufe der Abtreibungskur wurde Oxyuris im Stuhl nachgewiesen.

Über das Vorkommen von Oxyuris in der Appendix berichtet 1899 Still: In London fand er bei 200 aufeinanderfolgenden Sektionen von Kindern unter 12 Jahren in 38 Fällen Oxyuren. Wenn nur die Kinder über 2 Jahren berücksichtigt werden, steigt der Prozentsatz von 19 auf 32. Der Sitz der Würmer war 25 mal der Wurmfortsatz, und zwar 6 mal allein, 19 mal auch Coecum und Kolon. Die Appendix hatte fast stets ein geschwollenes, katarrhalisches Aussehen. Dieser Zustand kann nach Still während des Lebens mit Schmerzen in der rechten Darmbeingrube einhergehen, die eine gewöhnliche Appendicitis vortäuschen können. Brumpt-Paris (zitiert nach Cecil und Bulkley)

berichtet, bei 800 Autopsien in 3,5 % der Fälle Oxyuren in der Appendix gefunden zu haben. Bei 13 Kindersektionen fand er zweimal Oxyuren in der Appendix. Weitere Befunde von Oxyuren in der Appendix stammen von Rheindorf, der in Berlin bei 56 Kindersektionen in 22 % aller Fälle Oxyuren überhaupt und davon in 84 % Oxyuren in der Appendix sah. Bei Kindern zwischen 6 und 14 Jahren stieg der Prozentsatz der Befunde von Oxyuren auf 45; das jüngste Kind war $5^1/_2$ Monate alt. Ich sah auch in den Appendices von Kinderleichen zweimal Oxyuren, ohne dass anamnestisch appendicitische Beschwerden zu eruieren gewesen wären.

Über eine grössere Reihe von Nematodenbefunden in resezierten Appendices berichten folgende Autoren: 1903 gibt Oppe an, in 60 resezierten Wurmfortsätzen 5 mal oder in 8 % Oxyuren gefunden zu haben. 1904 beschreibt Höpfl den Befund bei 114 resezierten Appendices. Unter den 100, die er zu den chronischen Fällen rechnet, fanden sich in 27 Fällen Oxyuren; in 14 akuten Fällen wurden keine gefunden. Railliet berichtet 1911, in 119 untersuchten Appendices 58 mal oder in 49 % Oxyuren angetroffen zu haben, einmal fand sich ein männlicher Trichocephalus den Oxyuren beigesellt. Cecil und Bulkley fanden in 129 Appendices von Kindern im Alter von 2—15 Jahren 19 mal oder in 15 % entweder Oxyuris oder Trichocephalus (letztere in 2 Fällen). Rheindorf fand bei der Untersuchung von 13 Wurmfortsätzen von Kindern im Alter von 3—12 Jahren, die an akuter Appendicitis erkrankt waren, in 6 Fällen Oxyuren.

Das Vorkommen der Oxyuren im Darm überhaupt variiert zunächst je nach Kulturstufe und Lebensbedingungen der Parasitenwirte. So schreibt Heller: «Die auf niedriger Kulturstufe stehenden Völker leiden in ungemein hohem Masse an Parasiten jeder Art, sodass ein Freisein von Parasiten bei ihnen fast eine seltene Ausnahme zu sein scheint. Kinder und ihnen in Bezug auf Reinlichkeit nahestehende Erwachsene leiden am meisten an Oxyuren, besonders aber, wie es scheint, Geisteskranke in Irrenanstalten; dann überhaupt eng zusammen gedrängt Lebende, z. B. in Waisenhäusern». Nach Heller sind Frauen und Kinder etwas häufiger mit Oxyuren behaftet als Männer; nicht selten leiden Individuen ihr ganzes Leben bis ins hohe Alter daran. So hat er einmal bei einem 82-jährigen Individuum noch Oxyuren gefunden. Im übrigen tritt er der Anschauung entgegen, als wenn Spul- und Madenwurm ganz vorwiegend dem kindlichen Alter eigen seien.

Auf die Frage, wie sich die Nematodenbefunde in der Appendix auf die verschiedenen Altersstufen verteilen, könnte eine befriedigende

Antwort nur an der Hand eines grossen Sektionsmateriales gegeben werden. Wenn man aus einem Material von operierten, Oxyuris enthaltenden Appendices berechnet, wieviel Appendices mit Oxyuren auf jede Altersstufe treffen, so ist zu erwarten, dass im Prädilektionsalter der Appendicitis die Befunde sich sehr häufen, weil eben die meisten Processus diesen Altersstufen entstammen. Cecil u. Bulkley haben eine Kurve veröffentlicht, die sich auf 61 Fälle von «Oxyuris appendicitis», teils selbst beobachteten, teils in der Literatur sich findenden stützt. Das Ergebnis ist, dass etwas über 50 % der Fälle in die Zeit vom 6.—15. Jahre fällt. Um aus Befunden in resezierten Appendices einen einigermassen zuverlässigen Schluss auf das Vorkommen in verschiedenen Altersstufen zu ziehen, ist es notwendig, das Prozentverhältnis der mit Oxyuren behafteten Appendices zu den oxyurenfreien aus der gleichen Altersstufe zu berechnen. Wenn man die Angaben von Hoepfl über 114 resezierte Appendices daraufhin vergleicht, so ergibt sich für die verschiedenen Altersstufen:

vom	1.— 5.	Jahre	keine Appendektomieen				
«	6.—10.	«	unter 36 Appendices	9 Fälle	mit	Oxyuren	= 25 %
«	11.—15.	«	« 36 «	10 «	«	«	= 28 %
«	16.—20.	«	« 17 «	1 Fall	«	«	= 6 %
«	21.—25.	«	« 9 «	1 «	«	«	= 11 %
Über dem 26.		«	« 22 «	4 Fälle	«	«	= 18 %.

Daraus lässt sich schliessen, dass sich in den Altersstufen von 6 bis 15 Jahre besonders häufig Oxyuren in den resezierten Appendices finden. Es ist aber nicht entschieden, ob sie in diesem Alter häufiger vorkommen, oder öfter Veranlassung zu Beschwerden und damit zur Resektion geben. Bei meinen Untersuchungen ergab sich:

Im ersten Jahrzehnt	unter	4	Appendices	1	mit	Oxyuren
« zweiten	«	« 13	«	3	«	«
« dritten	«	« 36	«	9	«	«
über das dritte Dezennium hinaus		21	«	1	«	«

Also fanden sich im ersten und zweiten Jahrzehnt in 24 % der Fälle Oxyuren, im dritten in 25 %. Daraus ergibt sich, dass die Oxyuren auch im dritten Jahrzehnt sich noch häufig in der Appendix finden.

Hinsichtlich des Geschlechts der Individuen, die Nematoden in der Appendix beherbergen, seien Cecil und Bulkley erwähnt, die konstatierten, dass bei 68 resezierten Appendices 23 männliche und 45 weibliche, ungefähr doppelt so viele weibliche Patienten in Betracht kamen. Bei Höpfl finden sich unter den 27 Oxyuren enthaltenden

Appendices 5 von männlichen, 22 von weiblichen Individuen. Da unter seinem Material von 114 Appendices 42 von Patienten männlichen Geschlechts, 72 von solchen weiblichen Geschlechts stammen, so ergibt sich beim männlichen Geschlecht Oxyurenbefund in 12% der Fälle, beim weiblichen Geschlecht dagegen in 31%. Unter den von mir untersuchten 78 Appendices stammten 18 von männlichen, 60 von weiblichen Patienten. Oxyuren fanden sich beim männlichen Geschlecht in 2 Fällen, also in 11%; beim weiblichen Geschlecht in 12 Fällen, also in 20%. Diese Übereinstimmung der Befunde hinsichtlich des Überwiegens der weiblichen Oxyuren-Träger ist immerhin auffallend und entspricht, wie nebenbei erwähnt sei, durchaus nicht der Beteiligung an der Appendicitis. Im Gegenteil sind viele Autoren auf Grund von grossen Statistiken (Hoffmann, Sprengel, Krogius, Giertz, Guttstadt, zitiert bei Ebner) der Ansicht, dass die Appendicitis beim männlichen Geschlecht häufiger vorkommt.

Die Beobachtung von Cecil und Bulkley, dass man die Oxyurenbefunde durchaus nicht nur bei den ärmeren Schichten der Bevölkerung macht, fand ich bei meinen Untersuchungen bestätigt.

Von Nematoden-Exemplaren habe ich, wie erwähnt, nur Oxyuris vermicularis in der Appendix beobachtet. Nach Cecil und Bulkley kommt von den Nematoden Oxyuris bei weitem am häufigsten in der Appendix vor. In der Zusammenstellung von 72 Fällen aus Literatur und eigenen Untersuchungen haben sich in 61 Fällen Oxyuren, in 10 Fällen Trichocephalus und in einem Falle beide Parasiten gefunden. Wo Trichocephalus in der Appendix gesehen wurde, fand sich in der Regel nur ein Exemplar (Girard hat wohl allein den Befund von 2 Exemplaren beschrieben). Die Zahl der gefundenen Exemplare wechselt sehr. Wiederholt habe ich nur einen Wurm in der äussersten Spitze oder vor einer Oblitteration im letzten Ausläufer des Lumens gesehen. In Cecil und Bulkleys Zusammenstellung wechselt die Zahl der im Processus gefundenen Oxyuren zwischen 1 und 150, der Durchschnitt beträgt 11. Railliet berichtet über die Zahl der gefundenen Oxyuren: «In der Regel enthält jede Appendix weniger als 10 Exemplare, unter 58 Fällen 45 mal. Nicht selten findet man einen einzelnen Oxyuris männlichen oder weiblichen Geschlechts.» Siebenmal hat er 20—50, fünfmal über 50, einmal etwa 100 gefunden. Hippius und Lewinson beschreiben einen Fall, wo sich in der Appendix eines 6 Jahre alten Mädchens 80 Oxyuren fanden. Besonders grosse Mengen von Oxyuren, 111, 69, 43, 29, wurden von Still bei seinen Sektionen von 200 Kindern gefunden.

Was das Geschlecht betrifft, so überwogen nach Cecil und Bulkley unter 28 Fällen zehnmal die männlichen und elfmal die weiblichen Exemplare; siebenmal waren von beiden gleichviel vorhanden. Railliet findet, dass die weiblichen in drei Fünftel der Fälle überwiegen. In einigen Fällen ist aber auch das Verhältnis ein umgekehrtes gewesen, z. B. 42 Männchen gegen 24 Weibchen, 17 gegen 4, 55 gegen 10. Heller sagt in seiner Darstellung der Entwicklungsgeschichte von Oxyuris, dass im Coecum, das nach der Häutung ein Hauptsitz der Oxyuren sei, sich meist neben zahlreichen Weibchen nur vereinzelte Männchen fänden; bisweilen seien sie gleich zahlreich. Er macht darauf aufmerksam, dass der Processus vermiformis, ebenso wie ein etwa vorhandenes Dünndarm-Divertikel ein beliebter Schlupfwinkel zu sein scheinen. Schon 1868 wies Zenker darauf hin, dass gerade der Blinddarm ein Hauptsitz von Oxyuren sei. Im Coecum sammeln sich nach Heller die befruchteten jungen Weibchen und leben daselbst längere Zeit, bis sie völlig herangewachsen sind und ihre Uteruszweige strotzend mit Eiern gefüllt sind. Alsdann steigen sie langsam in den Dickdarm hinab. In einer neueren Arbeit weist Heller besonders darauf hin, dass wahrscheinlich die Begattung nicht nur im Dünndarm stattfinde, sondern sich noch im Coecum und Processus vermiformis fortsetze. Denn an beiden Orten fände man oft neben den Weibchen grosse Mengen von Männchen. So fand Heller in einem Processus 15 alte und 4 junge Weibchen, sowie 19 Männchen; ein anderes Mal 14 alte, 15 junge Weibchen und 50 Männchen. Die ganze Entwicklung von Einführung der reifen, Embryonen enthaltenden, Eier in den Mund des Menschen bis zur vollen Geschlechtsreife dauere etwa 5 Wochen. Denn Heller fand einmal im Processus vermiformis eines 5 Wochen alten Kindes zahlreiche junge, zum Teil schon Eier enthaltende Weibchen.

Still wandte sich auf Grund seiner Befunde gegen die Ansicht, dass jedes im Coecum und Appendix lebende Oxyuris-Exemplar einem per os eingeführten Ei entstamme. Wohl sei experimentell erwiesen, dass das Verschlucken von Eiern nach einigen Wochen das Erscheinen von Oxyuren in den Fäzes zur Folge habe; aber Still glaubt auf Grund seiner Studien nicht, dass die Infektion von Eiern mit Nahrungsmitteln und die Reinfektion von Eiern mit den Fingern genüge, um die Erscheinung zu erklären, dass ein Kind Monate und zuweilen Jahre lang täglich im Stuhl Mengen von Oxyuren entleere. Das sehr seltene Vorkommen von Oxyuren im Dünndarm bei den Sektionen, der Befund von grossen Mengen von Oxyuren in der Appendix, wobei sich oft wenige oder keine im Dickdarm fanden, der zuweilen sehr unreife

Charakter der im Processus befindlichen Oxyuren lässt Still annehmen, dass sich Oxyuris auch im Darm vermehren kann, und dass manchmal die Appendix sein Brutplatz ist. Zuweilen waren nur 1 oder 2 der in der Appendix gefundenen Würmer ausgewachsen, während die übrigen äusserst winzig und nur mit der Lupe genau zu zählen waren. Still hält es kaum für denkbar, dass nach dem Ausschlüpfen im Magen eine grosse Zahl sehr unreifer Oxyuren sich zufällig im Processus vermiformis sammeln sollten, während die meisten im Coecum sich findenden Exemplare fast oder ganz ausgewachsen sind. Aus seiner Anschauung, dass ein paar Würmer in der Appendix ihre Eier reifen lassen können, scheint ihm auch die Hartnäckigkeit verständlich, mit der unter Umständen trotz Therapie die Entleerung von Oxyuren Monate, ja Jahre andauert. Auch Leuckart nahm nach Oppe an, dass jedes Tier 3—4 Fortpflanzungsperioden durchmache und erst mit der letzten eigefüllt den Darm verlasse. Oppe konnte einmal im medialen Teile der Appendix reife weibliche Oxyuren beobachten, während sich am distalen Ende einzelne Eier in kleinen Eitermengen fanden. Er schliesst daraus, dass sie intravital abgelegt und dann vom sezernierten Eiter umhüllt wurden. Ich habe wiederholt freie Oxyuris-Eier im Inhalt der Appendix gesehen, aber mit Bestimmtheit lässt sich schwer beweisen, dass sie nicht durch Deformierung von Weibchen frei geworden sind. Ganz frisch aus dem Ei ausgeschlüpfte Embryonen habe ich nicht in der Appendix beobachtet. Die Ansicht, dass sich Oxyuren im Coecum und Wurmfortsatz neben den Muttertieren entwickeln können, ohne erst durch Mund und Magen des Wirts hindurchgegangen zu sein, wurde schon früher z. B. von Küchenmeister vertreten. Heller und mit ihm andere, z. B. Zinn, halten die Ansicht für unrichtig.

Über das Alter der gefundenen Oxyuren berichtet Railliet, dass es sich meist um ausgewachsene Exemplare handele. In einigen Fällen habe er indessen sämtliche fast ohne Ausnahme in jüngerem Stadium getroffen, z. B. 24 junge gegen 2, oder 9 junge gegen 1 ausgewachsene. Hinsichtlich der Verteilung in der Appendix schreibt Railliet, dass man Oxyuren so gut an der Spitze, wie an der Basis der Appendix finde, ihre Verteilung hinge wesentlich von der des Inhalts, besonders der Fäkalmassen ab. Allerdings sehe man ja auch Oxyuren in Appendices, die wenig oder gar keinen Inhalt enthalten. Die Widerstandsfähigkeit und Lebenskraft der Oxyuren ist nach Railliet recht gross. In jedem Falle, wo die Oxyuren nicht zwecks genauer Durchsicht des Appendix-Inhalts zwischen zwei Glasplatten

gedrückt worden wären, seien mehr oder weniger intensive Bewegungen zu beobachten gewesen, besonders bei Zusatz eines Tropfen lauwarmen Wassers.

Der erste, der Oxyuris vermicularis in der Darmwand nachwies, war Wagener. Im Jahre 1904 fanden sich bei der Sektion eines fünfjährigen Mädchens in 3 Peyerschen Platten des unteren Ileums zerstreut 15—20 kaum stecknadelkopfgrosse, halbkugelig vorspringende, grauweissliche Knötchen, die sich bei Berührung mit einer Sonde wie Sandkörnchen anfühlten. In mikroskopischen Präparaten sah Wagener mit Sicherheit Querschnitte von Oxyuris und konnte feststellen, dass zum Beispiel ein Exemplar in mehrfachen Krümmungen in einem Follikel lag. Noch vor Wagener hat Ruffer in der Dickdarmwand Eier von Oxyuris beobachtet. Im Jahre 1905 beschreibt Wagener den Befund eines lebenden in die Darmwand sich einbohrenden Oxyuris; «bei einem fünfjährigen Knaben lagen auf der Schleimhaut des völlig durchgängigen Processus 4 weibliche Oxyuren. Die Stelle zeigte umschriebene stärkere Gefässfüllung, die sich von der sonst blassen Schleimhaut scharf abhob. Bei genauester Betrachtung konnte man ein ganz winziges feines weisses Fädchen sehen, das in die Schleimhaut sich einsenkte und wie ein gefüllter Chyluskolben aussah. Erst bei seitlicher Betrachtung unter Flüssigkeit konnte man das ganze Schwanzende deutlich flottieren sehen. Es handelte sich um ein etwas älteres Oxyuris-Weibchen, das zu 2 Drittel bis 3 Viertel sich so tief in die Schleimhaut eingebohrt hatte, dass nur noch ein ganz kleiner Teil des Schwanzendes mit dem weisslich glänzenden Uterus herausragte». Später sind dann wiederholt weitere Befunde von eingedrungenen Oxyuren gemacht. Auch ich habe in verschiedenen Fällen an Schnitten Oxyurisquerschnitte in der Schleimhaut oder in einem Lymphfollikel, oder auch in der Submukosa gefunden.

Nach Railliet kann man die an der Wand fixierten Exemplare gewöhnlich leicht mit einer Nadelspitze ablösen; aber zuweilen gelingt es nicht, die in die Wand eingedrungenen Tiere herauszuziehen. Dieses Einwandern von Oxyuren in die Darmwand ist auch in anderen Darmabschnitten des öfteren beobachtet. Oxyuris ist fähig, sich recht fest in der Mukosa zu fixieren. So findet z. B. Weinberg in dem von ihm beschriebenen Fall einen ganz fest fixierten weiblichen Oxyuris, der bis in die Submukosa eindrang. Ebenso liess sich in dem Fall von Hippius und Lewinson ein Bündel von Oxyuren, das in die Schleimhaut eingebohrt war, nicht abstreifen. Für den Trichocephalus ist schon länger bekannt, dass er das Vorderende in die oberflächlichen

Schichten der Schleimhaut eingraben und so gleichsam eine Falte der Mukosa hochheben kann. Heller hält das Einbohren auch hier nicht für die Regel, vielmehr hafte der vordere Abschnitt des Kopfes beim Trichocephalus fest an der Schleimhaut und umklammere einzelne Partieen. Askanazy dagegen schreibt, «dass bei mikroskopischer Untersuchung sämtliche Trichocephalen, welche der Darmwand fest anhafteten, mit einem Teil ihres fadenförmigen Körpers das Gewebe der Schleimhaut durchbohrt hatten». Askanazy hält die von Leuckart vertretene Ansicht für recht annehmbar, dass die vollkommen freie Lage des Trichocephalus ausserhalb der Schleimhaut eine postmortale Erscheinung sei; er fand die Würmer um so sicherer in der Schleimhaut festsitzend, je schneller nach dem Tode die Sektion ausgeführt wurde. Er nimmt an, dass dieser Rückzug ins Lumen ein aktiver Vorgang der lebendigen Würmer sei. Nach Askanazy findet aber auch vielleicht zu Lebzeiten ein wechselnder Ein- und Austritt in die Schleimhaut statt; «denn die Gewebsveränderungen um die im Gewebe gelegenen Würmer sind so gering, dass man zu der Annahme neigen möchte, die Tiere seien erst vor kurzer Zeit eingedrungen». Askanazy konnte bei einer Prüfung von mehr als 60 Trichocephalen mit Hilfe der Berliner-Blau-Reaktion intensiv blau tingierte Körnchen im Darmepithel nachweisen und hält es für gesichert, dass der Trichocephalus das Hämoglobin seines Wirtes in sich aufnehme und sich zum Zweck des Blutsaugens einbohre. Beim Oxyuris dagegen gelang es nicht, eisenhaltige Körnchen nachzuweisen. Ebenso findet Railliet, dass bei zerriebenen Oxyuren die Meyersche Probe, die bei Askariden stets ein positives Resultat ergab, niemals die Gegenwart von Blut erweise. Dagegen berichtet Rheindorf über einen Fall mit Blut im Lumen der Appendix, wo sich im ausgekratzten Inhalt ein Blut enthaltender Oxyuris fand. Das Blut zeigte keine Unterscheidung in einzelne Blutkörperchen mehr, sondern es war eine feinkörnige Masse mit charakteristischer Hämoglobinfarbe. Edens, Unterberger erhielten bei der Eisenreaktion negative Resultate, was ich auch bestätigen konnte. Man hat dann gemeint, dass Oxyuris zu dem Zweck eindringe, unter der Mukosa Eier abzulegen. So fanden sich in dem von Hippius und Lewinson beschriebenen Fall in der Wandung des distalen Teiles Oxyuris-Eier mit Embryo unterhalb der Epitheldecke der Schleimhaut im Follikelgewebe. Ruffer fand bei der Sektion eines ägyptischen Arbeiters im Dickdarm zahlreiche kleine Knötchen, in denen viele Eier von Oxyuris vorhanden waren. Die Schleimhaut über den betreffenden Stellen war völlig intakt. Ruffer glaubt, dass sich Oxyuris-Weibchen

durch die Darmmukosa in das darunter liegende Gewebe gebohrt und hier ihre Eier abgelegt hätten. Derartige Knötchen könne man in Ägypten öfter beobachten und habe sie vielleicht bisher zu häufig auf Bilharzia haematobia zurückgeführt. Ferner beschreibt Rheindorf den Befund von Eiern in der Darmwand neben ziemlich ausgewachsenen Oxyuris-Exemplaren. Cecil und Bulkley weisen darauf hin, dass die Eiablage auch nicht der alleinige Zweck sein könne, denn in vielen der berichteten Fälle und in der Mehrzahl ihrer eigenen hat sich nur der männliche Parasit unter der Mukosa gefunden. Vielleicht bohren sich die Oxyuren ein, um nicht von dem vorwärts bewegten Darminhalt mit fortgerissen zu werden. Öfter wird der Befund eines Oxyuren in einem Lymphknoten berichtet. Die eingewanderten Würmer fallen später Verkalkungsprozessen anheim, und es sind oft kleine verkalkte Knötchen beobachtet mit mehr oder minder deutlichen Zeichen ihrer parasitären Herkunft. Zinn berichtet (mit Wagener und Edens), derartige Knötchen in einer ganzen Anzahl von Fällen bei Kindern gefunden zu haben. Dass es bei Erwachsenen nicht möglich war, erklärt er damit, dass die locker dem Gewebe anhaftenden Kalkknötchen durch mechanische Ursachen im Laufe des Lebens entfernt werden.

Können die Oxyuren die Darmwand vollkommen durchbohren? Bei der Frage kommt der schon viel diskutierte Fall von Vuillemin in Betracht. Er fand in einem pararektalen Abszess, der keine Kommunikation mit dem Rektum nachweisen liess, mindestens 60 sehr bewegliche Oxyuren. Mehrere Autoren halten dem entgegen, dass das Fehlen einer primären Analfistel nicht genügend gesichert sei und halten den Befund nicht für beweisend (z. B. Wagener). Wiederholt sind Oxyuren in Bindegewebe eingekapselt im Beckenperitoneum, besonders im Douglasschen Raum gefunden worden, so in einem von Kolb beschriebenen Fall von Chiari und in einem von Schneider veröffentlichten Fall. Da diese Fälle immer Frauen betrafen und man schon eingewanderte Oxyuren oder deren Eier in den verschiedensten Teilen des weiblichen Genitaltraktus beobachtet hatte, so lag die Annahme nahe, dass die Oxyuren durch das Abdominal-Ostium der Tube in den Peritonealraum gelangt seien. Denn im Scheidengewölbe war Oxyuris von Heller beobachtet, Simons sah zwei Oxyuren im Cervicalkanal, Vix (zitiert nach Kolb) fand Eier im Uterus, und Marro fand in einer fibrösen Cyste, die an der Tube sass, zahlreiche Oxyuren-Eier. In meinen Präparaten sind die Oxyuren wohl bis in die Submukosa gelangt, aber nie habe ich Querschnitte in der Muscularis gesehen und auch keine derartigen Befunde in der Literatur gefunden.

Wie verhält sich die Appendix gegenüber den in ihr Lumen und in ihre Wandungen eindringenden Parasiten? Bei 15 Parasiten beherbergenden Appendices fand ich eine durchschnittliche Länge von 6,2 cm. Nach Aschoff beträgt die durchschnittliche Länge des exstirpierten Organs in gehärtetem Zustand 6,09 cm, die Länge von krankhaft veränderten Wurmfortsätzen dagegen im Durschschnitt 5,3 cm. Die Überschreitung der normalen Länge erscheint zu gering, um daraus den Schluss zu ziehen, dass Oxyuren sich in sehr langen Processus besonders gern festsetzten. Die durchschnittliche Dicke des normalen Organs beträgt nach Aschoff 5,5 mm, die von krankhaft veränderten 7,6 mm. Bei 23 Nematoden enthaltenden Appendices betrug die Dicke durchschnittlich 6,06 mm. Eine wesentliche Verdickung lässt sich daraus nicht ableiten. Über die Form lässt sich kaum etwas gemeinsames aussagen; die meisten waren leicht C-förmig oder hakenförmig gebogen, teilweise bestanden aber auch stärkere, z. B. 9-förmige oder spiralige Biegungen. Das Lumen ist in dem mir zur Verfügung stehenden Material bei 26 Parasiten enthaltenden Appendices genauer beschrieben. Fast stets ist es als mehr oder weniger erweitert angegeben; die Durchmesser schwanken zwischen 1 bis 4 mm. Teilweise erstrecken sich bei zusammenhängender Kotsäule die Erweiterungen über die ganze Appendix, teilweise, aber seltener, handelt es sich um zirkumskripte Erweiterungen des im übrigen spaltförmigen Lumens. Der Inhalt hatte einmal blutiges, einmal eitriges, einmal schleimiges Aussehen, und in 22 Fällen fanden sich im Innern kotige Massen von bräunlicher oder auch gelblichgrünlicher Färbung und meist weicher Konsistenz; Kotsteine sind bei keinem Fall notiert. Die meisten Appendices wurden bei der Operation frei beweglich gefunden; Verwachsungen und Verlötungen mit der Umgebung sind nur in einigen Fällen erwähnt.

Über den makroskopischen Befund bei parasitenhaltigen Wurmfortsätzen gibt Still an: «In der Reihe der 200 Sektionsfälle stellte es sich klar heraus, dass die Gegenwart der Oxyuren ein Anschwellen und eine Verdickung der Appendix verursachen kann, besonders wenn die Würmer in grosser Zahl dort vorhanden sind. Es war zuweilen möglich, an dem geschwollenen Aussehen des Organs vor dem Eröffnen die Gegenwart von Oxyuren vorauszusagen.» Dafür berichtet der Autor 3 Fälle als typisch, in denen sich in der Appendix 29, 69 und 43 Oxyuren fanden. Bei einem Fall betont er, dass der geschwollene Zustand nicht durch Ausdehnung des Lumens, sondern durch Wandverdickung bedingt sei. Oppe berichtet über den makroskopischen Befund bei den fünf Oxyuren enthaltenden Appendices, einer habe

einen oblitterierenden Kotstein enthalten, «bei den andern lag der Processus frei und ohne Verwachsungen; die Serosa war glatt und feuchtglänzend. Durchgehends war das Lumen erhalten, wenn auch durch Dickenzunahme der Wand etwas vermindert. Die Schleimhaut war fast bei allen geschwollen und stark gefaltet; an den frischen Präparaten war auch eine deutliche Hyperämie zu erkennen». Cecil und Bulkley berichten als typisch für die Nematoden enthaltenden Appendices, dass der Processus bei der Operation auf den ersten Blick normal erscheinen könne, gewöhnlich aber mässig geschwollen und rigide sei. Meist enthalte das Lumen eine beträchtliche Menge blutigen Schleimes, die Schleimhaut sei geschwollen, rötlich und samtartig. Dagegen schreibt Heller 1903: «Seit 30 Jahren achte ich genau auf den Processus vermiformis, habe sehr häufig darin neben allen möglichen anderen Dingen ohne jede pathologische Veränderung Oxyuren gefunden».

Über das histologische Bild standen mir Beobachtungen an je mindestens 3 Querschnitten von 30 sicher Nematoden enthaltenden Appendices zur Verfügung. Ich lasse 10 Wurmfortsätze, in denen sich nur Eier von Trichocephalus oder Askaris fanden, ausser acht, da damit die Anwesenheit der Würmer im Processus nicht gesichert ist; desgleichen habe ich in meinen Angaben 6 Appendices nicht mitverwertet, in deren Wandung sich verkalkte oder nekrotische Massen fanden, die nur vermutungsweise auf Parasiten bezogen wurden. Unter den 30 Beobachtungen zeigten sich zwölfmal die Zeichen früherer entzündlicher Prozesse, dabei konnte meist die Diagnose auf histologisch-abgeheilte frühere Appendicitis gestellt werden. Da es sich bei meinem Material durchaus nicht nur um Kinder handelte, kann dieser Befund nicht überraschen, ist doch nach Aschoff «schätzungsweise anzunehmen, dass nur die Hälfte aller Erwachsenen am Ende des 4. Jahrzehnts über einen normalen Wurmfortsatz verfügt».

In 10 Fällen finde ich hervorgehoben, dass auch keine auf abgelaufene Entzündung deutenden Veränderungen vorliegen. Zweimal ist die kräftige Bildung der Lymphknötchen oder die starke Entwickelung von Keimzentren betont. Aber der lymphatische Apparat unterliegt, wie Aschoff ausgeführt hat, physiologischer Weise in seiner Ausbildung starken Schwankungen, so dass dieser Befund kaum als pathognomonisch zu verwerten ist. Zweimal fand sich das typische Bild des Primär-Infektes oder beginnender phlegmonöser Entzündung. Zwei weitere Fälle wiesen Rundzellen-Infiltrationen von Muscularis und Submukosa auf. Endlich handelte es sich in zwei Fällen um Infiltrationen, die wohl durch Reizung von aussen zu erklären sind. In

dem einen Fall wurde gleichzeitig abgelaufene Tuben-Gonorrhoe diagnostiziert; an der Appendix zeigte sich ausgesprochene Verdickung der Serosa mit lebhafter Vaskularisation und frischer zelliger Infiltration, während die Muskelschichten sehr geringfügige Veränderungen aufwiesen. Beim andern Fall war wegen Graviditas extrauterina operiert und ausserdem eine Cyste des Ovariums gefunden. Es bestand in Muscularis und Serosa leukocytäre Infiltration, die aber vermutungsweise auf eine appendicitische Reizung von der Serosa aus zurückgeführt wurde. Abgesehen von diesen sechs, Infiltrationen aufweisenden, Appendices zeigte also das histologische Bild keine besonderen Veränderungen. Cecil und Bulkley teilen die pathologischen Bilder bei der «Oxyuren- und Trichocephalus-Appendicitis» in 4 Gruppen ein. In die erste Gruppe rechnen sie 6 Appendices, bei denen die Oxyuren augenscheinlich inaktiv im Lumen lagen. Das histologische Bild ist «das einer leichten kartarrhalischen Entzündung, die Krypten der Mukosa sind durch Schleim ausgedehnt und die Keimzentren der Lymphfollikel vergrössert. Die anderen Schichten sind gewöhnlich normal, obgleich einige zerstreute eosinophile und lymphoide Zellen zuweilen gesehen werden.» Zu letzterem Befund ist zu bemerken, dass z. B. die innere Schicht der Submukosa nach Aschoff physiologischer Weise «zwischen den Lymphknötchen reichliche Einlagerungen von Lymphocyten, auch einzelne eosinophil gekörnte Leukocyten» enthält. An verschiedenen Appendices konnte ich in die Schleimhaut eingedrungene Oxyuren auf Querschnitten in ihren Beziehungen zum Gewebe beobachten. In jedem Falle war der Mangel irgendwelcher entzündlichen Reaktion in der Umgebung auffallend. Ich fand die Querschnitte teilweise direkt unter dem Oberflächenepithel, teilweise tiefer in der Schleimhaut oder auch in einem Lymphfollikel. Wiederholt wurden verkalkte Knötchen, in der Submukosa (Pars fibrosa) gelegen, mit Zeichen parasitärer Herkunft, Andeutungen von Cuticula beobachtet. Ähnliche Befunde berichten manche Autoren: Unterberger schreibt auf Grund seiner Studien: «Eigentlich sollte man Entzündungsvorgänge oder bei gleichzeitigem Import von Bakterien gar kleine Abszesse und Geschwürsbildungen erwarten. Man findet jedoch nicht die geringste Spur einer Reaktion, nicht einmal eine leichte Rundzellen-Infiltration in der Schleimhaut.». Cecil und Bulkley berichten, dass sie in den meisten Fällen, wo sie Oxyuris oder Trichocephalus in die Mukosa eingebettet fanden, erstaunt waren über die Abwesenheit leukocytärer Infiltration um den Parasiten. Sechs Appendices mit in die Wand eindringenden Nematoden rechnen die Verfasser als zweite Gruppe. Dabei ist im Gegensatz zur dritten und vierten Gruppe wenig

oder gar kein Gewebe zerstört. Es bestehen ausgedehnte Blut-Extravasationen, die interstitiell oder ins Lumen hinein stattfinden können. «Um den Parasiten oder die leere Stelle (beim Ausfall des Parasiten-Querschnittes) findet sich keine Infiltration von Leukocyten.» «Einer unserer Fälle wich von dieser Beschreibung ab und wies beträchtliche Nekrose und Leukocyten-Infiltration auf, um einen Oxyuris herum. Im nekrotischen Gewebe liessen sich Bakterien demonstrieren.» Interstitielle Blutungen, besonders im Gebiet der Lymphknötchen kommen nach Aschoff als Folge des bei der Operation gesetzten Traumas vor. Was aber den Fall mit leukocytärer Infiltration betrifft, so finden sich ähnliche Beobachtungen auch bei anderen Autoren.

So berichtet Aschoff, einmal in einem Wandabszess Trichocephalen gefunden zu haben. Sprengel beschreibt einen Fall mit Oxyuren, wo in der Umgebung von Oxyuren lokalisierte entzündliche Veränderungen sich fanden. Winkler hat des öfteren bei operativ entfernten Appendices im Lumen Würmer vorgefunden, «aber nur in einem einzigen Falle, bei einem 7-jährigen Kinde, waren die Parasiten in die Schleimhaut eingedrungen, auch bestanden an diesen Stellen entzündliche Infiltrate, jedoch von geringem Umfange. Die Lymphfollikel sind meist von massenhaften Rundzellenhaufen umgeben, die bis in die Submukosa und Mukosa heranreichen. Dieses Infiltrat ist stellenweise so dicht, dass die Struktur des Gewebes völlig verschwindet. Innerhalb der Schleimhaut, ja bis zur Submukosa sich erstreckend, liegen vereinzelte Oxyuren, in deren Nähe die Infiltration einen besonders hohen Grad erreicht. Die peripheren Wandschichten weisen durchweg pralle Füllung der Gefässe auf, sind im übrigen unverändert.» Ein anderer Fall mit Trichocephalen-Infektion ist 1901 von Girard beschrieben und wurde von Metchnikoff zur Bestätigung seiner Theorie herangezogen. Bei einem 8 Jahre alten Mädchen mit eitriger Peritonitis, die wahrscheinlich von den Genitalien ausging, wurde der äusserlich normal erscheinende Processus bei der Laparotomie reseziert. An der Appendix wurde mikroskopisch keine alte oder frische Entzündung gefunden, nur an dem Punkte, wo das vordere Ende eines Trichocephalus in die Schleimhaut eingedrungen war, wurde eine Entzündungszone beobachtet. In zelligem Detritus wurden zahlreiche Bakterien, Streptokokken, festgestellt und in der Umgebung eine ziemlich grosse Zahl von mono- und polynukleären Leukocyten gefunden. Girard schreibt, dass diese sehr beschränkten Läsionen der Appendix nicht zu genügen schienen, um die schweren peritonealen Erscheinungen zu erklären. Theoretisch sieht er jedoch in dem Eindringen des Trichocephalus einen Weg, auf dem Bakterien

in die Appendixwandung eingeimpft werden können. Fries fand in einer Appendix ein Oxyuris-Weibchen bis dicht an die Submukosa heran eingedrungen, die Submukosa war geringgradig infiltriert. Die Entzündung war dem Aufenthaltsort des Parasiten entsprechend genau lokalisiert. Daher meint Fries, dass die Möglichkeit einer ätiologischen Rolle in bezug auf Erregung der Wurmfortsatzerkrankung wohl zugegeben werden muss.

Hippius und Lewinson schreiben, dass die durch Oxyuren gesetzten Läsionen makroskopisch sehr geringfügig seien, man bemerke nur eine Schwellung der hyperämischen Schleimhaut und allenfalls hier und da verstreute Ekchymosen. Aber mikroskopisch hätten sie in einem Falle in der fast intakt aussehenden Appendix wahre Verheerungen aufgedeckt. Es handelte sich um ein 6-jähriges Mädchen, das seit 3 Jahren öfter Schmerzen und Erbrechen gehabt, und monatelang subfebrile Temperaturen gezeigt hatte. «Am Eingang ist ein Bündel von Oxyuren mit dem Kopfende in die Schleimhaut eingebohrt und lässt sich nicht mit dem Finger abstreifen. An der Eintrittsstelle zeigt sich ein scharf ausgeprägter Defekt der Wandung mit Schwund des Schleimhautepithels, der subepithelialen Schicht und ihres Drüsenapparates sowie eines Teiles der Submukosa, so dass zwischen Oxyuris und Muskularis nur ein feiner Streifen von Granulationsgewebe übrig geblieben ist. Neben diesen mechanischen Destruktionen und partiellen Nekrotisierungen werden an anderen Stellen durch eingedrungene Oxyuren auffallende chronisch-atrophische Veränderungen der Mukosa und Submukosa beobachtet. Die Muskularis erscheint stellenweise verflacht, an einer Stelle sind die Oxyurenleiber nur durch eine dünne Schicht faserigen Bindegewebes von der Serosa getrennt. Das Granulationsgewebe ist da, wo es den Oxyuren zugewandt ist, reicher an rundzelligen Elementen. Auch zeigt sich in der nächsten Umgebung eines in die Submukosa eingewanderten ausgewachsenen Oxyuris-Weibchens geringfügige rundzellige Infiltration. Die Verfasser meinen, dass zwar in diesem Falle die Appendix trotz der tiefen Veränderung ihrer Gewebe auf die eingedrungenen Oxyuren wie auf einen sterilen Fremdkörper reagiert habe; aber die Beobachtung lehre, dass Infektionserreger durch Oxyuren freie Bahn in das Gewebe erhalten könnten. Die bakterielle Infektion könne dann den ursprünglich traumatischen Defekt verdecken.» Die Defekte scheinen in dem Fall von H. u. L. bei der grossen Menge der eingedrungenen Oxyuren einen besonders hohen Grad erreicht zu haben. Wie die Oxyuren aber derartige chronisch-atrophische Prozesse veranlassen können, ist schwer vorstellbar. Es scheint mir, als wenn die beschriebenen Veränderungen

zum grossen Teil auf traumatische Einwirkungen bei der Operation zurückzuführen seien.

Ein anderer Fall mit Infiltration um eindringenden Oxyuris ist von Galli-Valerio beschrieben. Es handelt sich um einen 5-jährigen Knaben mit eitriger Perforations-Peritonitis. In der Appendix, die am distalen Ende eine grosse Perforationsöffnung mit gangränösen Rändern zeigte, fanden sich bei mikroskopischer Untersuchung des weichen Kotes zahlreiche Oxyuren, besonders Männchen, so dass die ganze Appendix davon erfüllt schien. Hier und da zeigten sich Läsionen der Mukosa, die mit Infiltrations-Zonen umgeben waren und dem Verfasser den Eindruck machten, als seien sie durch eindringende Nematoden hervorgebracht. Es liessen sich in den Infiltrationen Bakterien nachweisen. In einem Schnitt fand sich das Hinterende eines Oxyuris-Männchens in die Mukosa eingebohrt. Der Autor zieht den Schluss, dass die durch die Würmer gesetzten Läsionen das Eindringen von Bakterien unter das Epithel begünstigen, das normaler Weise einen ausgezeichneten Schutz dagegen bilde. Bei den seltenen Befunden von lokalen Entzündungsherden um Nematoden herum erscheint es möglich, dass an einer Stelle, wo primär eine Entzündung bestand, nachträglich der Parasit leichter eindringen konnte.

Weinberg berichtet 1907 einen akut verlaufenden Fall, dessen Symptomatologie aber nicht ganz klar zu liegen scheint. Zunächst war typhoides Fieber diagnostiziert. Trotz Resektion tritt unter zunehmender Oligurie und hohem Fieber mit Delirien der Exitus ein. Die Appendix ist frei von Adhäsionen. Ein weiblicher Oxyuris fand sich ganz fest fixiert bis an die Submukosa eindringend. Um den Parasiten ist Mukosa und innere Schicht der Submukosa stark entzündet. Inmitten der dort gelegenen polynukleären Leukocyten zeigen sich viele grampositive Bakterien. In anderen Partien findet sich mitunter leichte Entzündung; vom Entzündungsherd geht eine Lymphangitis aus. Weinberg gibt ausserdem an, zweimal beim Schimpansen im Dünndarm hämorrhagische Ulzerationen gesehen zu haben, auf denen Oxyuren fixiert waren. Desgleichen hat er bei Affen um die Fixierungsstellen von Trichocephalen herum in der Wand des Coecums Entzündungsherde gesehen und glaubt, dass in einem Fall der Tod an Sepsis infolgedessen erfolgt sei. Ich habe ein mit fixierten Trichocephalen dicht besetztes Stück aus dem Coecum eines Affen mikroskopisch untersucht. Das fadenförmige Vorderende fand ich stets in der Schleimhaut und zwar ziemlich dicht unter dem Oberflächen-Epithel; aber auch hier war das Fehlen jeglicher Reaktion in der Umgebung der Parasiten auffallend. Weinberg ist

der Ansicht, dass der Trichocephalus Mikroben in die Darmwand einführen könne; aber er gibt zu, es fehle noch an präzisen Beweisen dafür, dass Appendicitis dadurch hervorgerufen werde. Denn die beiden von Schiller angeführten Fälle mit Trichocephalen im Lumen können nicht als sichere Beweise gelten, weil in dem einen Falle gleichzeitig Tuberkulose, im anderen Aktinomykose der Appendix vorlag.

Rheindorf gibt in seiner Arbeit zunächst eine Schilderung von den das Gewebe schädigenden Wirkungen eindringender Oxyuren, und zwar bei einer Appendix, die bei der Sektion eines Kindes gewonnen war. «Klinisch hatte der Fall keine irgend nennenswerten Symptome dargeboten.» Ein zwischen zwei Lymphknötchen gelegenes Oxyuris-Exemplar ist von Leukocyten umgeben, zwischen denen einige Fibroblasten und lymphoide Zellen gelegen sind. «An einer anderen Stelle sieht man in der Submukosa einen fast als Abszess zu bezeichnenden Herd mit zahlreichen Leukocyten, zwischen denen reichliche mit Kerntrümmern beladene längliche Riesenzellen vorhanden sind.» In einem kleinen Epitheldefekt mit darunter liegender, von Leukocyten durchsetzter Nekrose, glaubt R. die Eintrittsstelle zu sehen. Ausserdem zeigt sich am Grunde einer tiefen Bucht ein Oxyuris. «An dieser Stelle fehlt das Epithel, während es sonst gut erhalten ist; an der Oberfläche findet sich hier eine Nekrose mit starker leukocytärer Durchsetzung und Chromatin-Zerfall. An einigen Stellen scheinen die Oxyuren in Lymphgefässen zu liegen.» R. glaubt, mit diesem Fall gezeigt zu haben, dass Oxyuris bei seiner Ansiedlung in der Wand des Processus «nicht unbeträchtliche Veränderungen entzündlicher Natur hervorrufen kann, und dass diese Veränderungen besondere klinische Symptome beim Kinde nicht auszulösen brauchen.» Ausserdem berichtet Rheindorf, wie erwähnt, über 6 Fälle von akuter Appendicitis bei Kindern, bei denen sich in den Appendices Oxyuren fanden; fünfmal ist der histologische Befund verzeichnet. Die Fälle 4, 5 und 6 zeigen typische Bilder von Appendicitis, wobei er den Zusammenhang mit Oxyuris fraglich lässt. Bei Fall 6 liegt ein Oxyuris mit seinem Vorder- und Hinterende in der Tiefe je einer Bucht, die einen Primär-Infekt zeigt. Aber es sind grössere Schleimhautzerstörungen und zahlreiche derartige Defekte vorhanden, sodass R. meint, man müsse die Lagerung für eine zufällige halten. Beim gleichen Fall findet sich noch ein in der histologischen Beschaffenheit vom typischen Primär-Infekt abweichender Defekt der Schleimhaut. «Der Defekt reicht mit mehreren Fortsätzen bis tief in die Submukosa; in einem dieser Fortsätze liegt ein kleiner Oxyuris. Das lymphatische Gewebe zeigt hier an der Oberfläche mässige leukocytäre Infiltration

nebst Chromatin-Zerfall und einige Erythrocyten. An einigen Stellen sind am Rande der Defekte schmale Zonen zu sehen, die nur aus Leukocyten bestehen.» Fall 2 zeigt einen Defekt der Schleimhaut, in den angrenzenden Teilen der Schleimhaut und in der Muskulatur leukocytäre Infiltration, «sodass man hier von einer Phlegmone sprechen kann.» Dem Verfasser ist in diesem Fall ein Zusammenhang mit den in dünnem Kot auf der Schleimhaut gefundenen Oxyuren wahrscheinlich. Als sichergestellt kann nach der Schilderung diese Ätiologie nicht gelten. Dagegen fand sich im ersten Fall unter einem kleinen Kotstein ein kleines Ulcus mit geröteten Rändern, in dem 2 fest in der Wand sitzende weibliche Oxyuren gefunden wurden. Histologisch sieht man «an der Stelle ein tiefes, bis an die Muskulatur reichendes spaltförmiges Geschwür. An den Rändern ist eine mässige leukocytäre Infiltration sichtbar, die an einigen Stellen lebhafter ist. Die Lymphgefässe der Umgebung sind maximal mit Lymphocyten gefüllt, viel stärker als die der übrigen Darmabschnitte; eine phlegmonöse Entzündung der Muscularis besteht nicht. Entzündungserscheinungen sind vorhanden, jedoch halten sie sich in mässigen Grenzen.» R. hebt hervor, dass der im Fall 6 geschilderte Defekt mit diesem übereinstimme in »deutlichen, wenn auch stellenweise geringen Entzündungserscheinungen, die auf die nächste Umgebung beschränkt sind». Während im Fall 6 gleichzeitig Primär-Infekte bestanden, bringt Rheindorf diesen Fall direkt mit den durch die Oxyuren gesetzten Verletzungen in Zusammenhang. Es wird deshalb auf die aus dieser Anamnese berichteten Notizen noch einzugehen sein.

Cecil und Bulkley führen nach der erwähnten Gruppe, bei der Parasiten in die Mukosa eingedrungen sind, eine dritte Gruppe an, die solche Fälle umfasst, bei denen die Oxyuren Gewebszerstörungen herbeigeführt haben. Es sind meist «hämorrhagische Ulzerationen, die einzeln oder multipel vorkommen. Ihr Umfang ist meist gering, mikroskopisch fällt die Abwesenheit von leukocytärer Infiltration in ihrer Umgebung auf.»

Diese in der Literatur beschriebenen Fälle von entzündlichen Veränderungen beim Eindringen von Trichocephalus oder Oxyuris lassen sich vielleicht noch ergänzen. Für den Trichocephalus sind also umschriebene Entzündungsherde, sowohl in der Wandung der Appendix, wie des übrigen Darmes beschrieben, aber soviel ich sehe, überhaupt nie in einem Fall von Appendicitis. Beim Eindringen von Oxyuris sind wiederholt auf die Umgebung beschränkte entzündliche Veränderungen beobachtet, und es scheint erwiesen, dass Oxyuris, ebenso wie Trichocephalus das Eindringen von Bakterien in die Wandung ermöglichen kann. Man hat auch in dem gleichen Wurmfortsatz, in dessen Wandung

durch den Oxyuren entzündliche Veränderungen entstanden waren, eine allgemeinere Entzündung und weitgreifende Phlegmone gefunden. (Vgl. Rheindorfs Fall 6 und den Fall von Galli-Valerio). Für diese letzteren seltenen Fälle ist aber zu erwägen, ob es sich nicht um das zufällige Zusammentreffen akuter Appendicitis mit dem Eindringen von Würmern handelt, die lokale Entzündungsprozesse veranlassen können. Dazu möchte ich folgenden von mir beobachteten Fall anführen.

J.-Nr. 1236/12. Bei einer 27 Jahre alten Patientin bestanden seit längerer Zeit Schmerzen rechts im Unterleib, zuweilen leichtes Fieber. Der Wurmfortsatz zeigt zwischen prox. und med. Drittel eine leichte Biegung, ebenso zwischen med. und dist. Drittel. Die Serosa-Gefässe erscheinen besonders nach dem dist. Teile zu injiziert. Bei der Resektion wurde schon an der Schnittfläche ein Oxyuris-Exemplar beobachtet. Zur histologischen Untersuchung wurde die Appendix in drei Teile zerlegt, und in Stufen- teilweise Serienschnitten studiert. Der prox. Teil zeigt keine Infiltration der Wandung, im Lumen kein Inhalt. Im med. Teil wird im Lumen teils zelliger, teils kotiger Inhalt sichtbar. Auf mehreren Schnitten fällt in der Pars fibrosa der Submukosa ein rundliches, verkalktes, homogenes Gebilde auf, das teilweise Reste von Cuticula erkennen lässt und von zellarmem Bindegewebe umgeben ist, wohl eine der «Grabstätten von Oxyuren», wie sie Wagener in der Beschreibung seiner Befunde nennt. Im Lumen erscheinen auf weiteren Schnitten Querschnitte von Oxyuris-Exemplaren, teilweise mit Eiern. Die Lymphbahnen sind stärker gefüllt. Im distalen Teil in der Nähe der Krümmung ist die Schleimhaut zum Teil zerstört; von einer Bucht ausgehend findet sich eine keilförmige leukocytäre Durchsetzung von Submukosa und Muscularis. Weiter nach der Spitze zu ist nur noch etwas stärkere Füllung der Lymphbahnen in der Muskularis auffällig. Es fand sich also ein in die Wandung eingewanderter Parasit und gleichzeitig eine typische, scharf umgrenzte, beginnende phlegmonöse Entzündung. In keinem Fall der Literatur habe ich die Beobachtung gefunden, dass von einem eindringenden Nematoden aus, ein typischer Primär-Infekt seinen Ausgang nehme, oder eine phlegmonöse Entzündung auch der tieferen Schichten sich verbreite wie man sie in typischer keilförmiger Anordnung bei der Appendicitis findet.

Die Ansicht, dass Parasiten bei der typisch verlaufenden Appendicitis einen wesentlichen ätiologischen Faktor darstellen, findet sich besonders in der französischen Literatur; so glaubt 1905 Ragaine annehmen zu können, «dass in kurzem die Intestinalwürmer vielleicht als der häufigste ätiologische Faktor der Appendicitis angesehen werden».

1910 schreibt Garin: «Die durch die Parasiten inokulierten Bakterien entwickeln sich unter der Mukosa und verursachen je nach dem Fall eine Enteritis, eine Appendicitis, einen einfachen Abszess». Cecil und Bulkley rechnen in eine vierte Gruppe der Nematoden-Appendicitis die gangränösen Processus, die Oxyuren enthielten. «Trotz langer Serienschnitte konnten in keinem spezifische Läsionen gefunden werden, und sie unterschieden sich in keiner Hinsicht ausser der Gegenwart der Würmer von gewöhnlichen gangränösen Appendices.» Gegenüber dieser Auffassung von der ätiologischen Rolle der Nematoden für die typische Appendicitis sei z. B. die Ansicht von Winkler erwähnt: «Die Oxyuren und Trichocephalen sind wohl imstande, in die Schleimhaut einzudringen, daselbst auch verschiedenen Entzündungserregern eine Eingangspforte zu schaffen. Man sieht alsdann zirkumskripte Infiltrate, die wohl auch multipel auftreten und Schädigungen der Wand nach sich ziehen können, aber nicht das Bild der akuten Entzündung des Blinddarmanhanges aufweisen.» Aschoff schreibt 1911: «So lassen sich auch aus den Untersuchungen von Cecil und Bulkley keine beweisenden Schlüsse auf die ätiologischen Beziehungen der Eingeweidewürmer zur typischen, das Leben bedrohenden Appendicitis ziehen».

Es sei erwähnt, dass wiederholt das Vorkommen von Askariden im Processus oder in einem appendicitischen Abszess beschrieben ist, so z. B. in einem der von Schiller beschriebenen Fälle. Eine nachträgliche Einwanderung des Askaris nach Bildung einer Abszesshöhle wird sich aber bei derartigen Befunden schwer ausschliessen lassen. In der Zusammenstellung bei Ragaine von »Appendicitis verminosa» finden sich in erster Linie Fälle, wo bei akuter Appendicitis im Processus, in einem peri-appendicitischen Abszess oder bei Perforationen in der freien Bauchhöhle Askariden gefunden wurden; oder man fand sie in den Fäces, gelegentlich wurden sie bei Erbrechen per os entleert. Garin schliesst aus der Zusammenstellung der Literatur über die Appendicitis verminosa, dass die Askaris-Appendicitis eine besonders ernste Prognose habe. Bei 17 Fällen habe man 6 Todesfälle (alle mit Perforation) beobachtet, woraus sich eine Mortalität von 35 % ergebe. Anley berichtet über 2 Fälle von Appendicitis. In einem Fall, bei dem schon Operation beschlossen war, trat mit der Entleerung von Askaris Besserung ein, im anderen wurde während der Rekonvaleszenz nach einer typischen Appendicitis-Attacke ein Askaris entleert. Es erscheint nicht ausgeschlossen, dass ein Askaris bei seiner Neigung, in enge Kanäle einzudringen, einmal im Wurmfortsatz eine Stagnation

herbeiführen kann, und diese ist ja (nach Aschoff) «die wesentlichste Voraussetzung für Ansiedlung und Virulenz-Steigerung der Bakterien». Auch Proglottiden von Tänien sind wiederholt, wenn auch viel seltener als Nematoden, im Processus gefunden, z. B. von Sprengel, Sonnenburg. Gockel fand in einem akut entzündeten Processus eine sich lebhaft bewegende Proglottide in die gequollene Schleimhaut eingebettet. Mac-Lean fand bei der Operation in einem Fall von akut einsetzenden appendicitischen Beschwerden ohne Fieber ein lebendes Glied von Taenia saginata. Auch in diesen Fällen ist nie beschrieben, dass der Parasit Ausgangspunkt einer histologisch-typischen Wurmfortsatzentzündung war.

Rheindorf meint, dass die Nematoden indirekt die Appendicitis veranlassten. Er hat seit Jahren die Beobachtung gemacht, «dass die Wurmfortsätze von Kindern, die Oxyuren enthalten, eine besonders gequollene Schleimhaut mit stark entwickeltem lymphatischen Apparat haben und dass die Buchten auffallend tief sind». Darin soll es dann leichter zur Stauung, zur Ansiedlung von Bakterien und zur Appendicitis kommen. Ich habe, wie erwähnt, nur zweimal Hyperplasie des lymphatischen Apparates gefunden, aber in der Literatur erwähnen auch andere Autoren, z. B. Cecil und Bulkley, Garin eine Hyperplasie der Lymphfollikel. Still findet eine Schwellung der Processusschleimhaut besonders in Fällen, wo ganz besonders viele Oxyuren sich in den Appendices, zumal von Kindern, vorfinden. Rheindorf glaubt, das häufige Auftreten der Appendicitis im Kindesalter, die in der Literatur beschriebenen kleineren Epidemien von Appendicitis mit dem Vorkommen der Oxyuren, bezw. der Hyperplasie des lymphatischen Apparates in Zusammenhang bringen zu können. v. Brunn meint, Oxyuren und Trichocephalen könnten vielleicht eine gewisse Bedeutung für die Ätiologie der Appendicitis erlangen, aber nur, wenn sie sich in grossen Massen vorfänden, sodass man ihnen bei ihrer Zusammenballung eine mechanische Verschlusswirkung zutrauen könne. Wenn es sich um eine wesentliche Disposition handelte, müsste man in akut entzündeten Wurmfortsätzen besonders häufig Nematoden antreffen. Dagegen sprechen z. B. die Befunde von Höpfl, der bei der Beschreibung von 100 als chronisch bezeichneten Fällen 24 mal den Befund von Oxyuren erwähnt und bei 14 als akut bezeichneten Fällen im Befunde keine Parasiten registriert. Ich habe, wie erwähnt, 2 mal Oxyuren in frisch entzündeten Appendices gefunden. Unter den von mir untersuchten 78 Wurmfortsätzen waren 16 im Stadium akuter Entzündung; davon enthielten 2, also 12,5 % Oxyuren.

Bei den nicht akut entzündeten Processus (64) fanden sich 12 mal Oxyuren, also in 19,4 %. Gegen eine wesentliche, durch Parasiten bedingte Disposition spricht auch das gleich zu erwähnende seltene Auftreten der Appendicitis bei manchen Völkern, die sehr stark mit Parasiten behaftet sind.

Metchnikoff, der vor allem die Theorie von der parasitären Ätiologie der Appendicitis begründet und vertreten hat, und andere Forscher meinen, in Fällen von Appendicitis besonders häufig Parasiten-Eier, meist von Askaris und Trichocephalus in den Fäces gefunden zu haben. Metchnikoff hat die Erfahrung gemacht, dass oft durch eine Abtreibungskur die Appendicitis ohne Operation geheilt wird. Die vielfach beobachteten kleinen Epidemien von Perityphlitis, das in der Literatur berichtete familiäre Auftreten oder das gehäufte Vorkommen in Pensionaten, Internaten etc. seien wohl am besten durch Infektion von Eingeweidewürmern zu erklären. Es bestehen Angaben darüber, dass bei Kindern mit Appendicitis im Stuhl besonders häufig Nematoden-Eier gefunden sind. Delsmitt hat bei 21 mit Appendicitis behafteten Kindern 18 mal Eier von Trichocephalus oder Askaris gefunden. Derartigen Befunden an verhältnismässig kleinem Material stehen aber andere Beobachtungen gegenüber. So gibt Unterberger an, dass in Genf die Blinddarmentzündung mindestens ebenso häufig gewesen sei, wie in Königsberg, «obwohl man in Genf auffallend selten Parasiten im Darm bei den Sektionen fand, in krassem Gegensatz zu Königsberg, wo Oxyuris vermicularis und ganz besonders Trichocephalus dispar ungemein häufig vorkommen». Riess (zitiert nach Rheindorff) berichtet, dass in Mexiko eigentlich jeder Indianer die verschiedensten Darmparasiten beherberge, dass er aber niemals, trotz sehr ausgedehnter Berufstätigkeit, einen Fall von Appendicitis beobachtet habe. Tyson (angeführt nach Mac-Lean) hat bei den Schwarzen in Nordamerika keine Appendicitis gesehen. Treille (zitiert nach Sprengel) berichtet, dass in Algier Eingeweidewürmer zu den häufigsten Vorkommnissen zählen, Appendicitis nur selten zu beobachten sei. Chauvel (nach Mac-Lean) hat in Algier beobachtet, dass unter den eingeborenen Truppen die Appendicitis 5 mal seltener aufgetreten sei, als unter den europäischen. Sonnenburg hat in Egypten gehört, dass bei den Arabern Appendicitis ungemein selten vorkomme; dabei strotze ihr Darm von Schmarotzern. Nach v. Brunn fand Naab im Orient nur äusserst selten Appendicitis. Matignon hat in $4^1/_2$ Jahren in China trotz der grossen Häufigkeit der Eingeweidewürmer nur einen Fall von Appendicitis beobachtet. Anley hat von Chinesen oft die

Äusserung gehört, «sie seien ohne einen dieser Darmbewohner nicht gesund«. Mac-Lean berichtet, bei Chinesen aus einem sehr beträchtlichen poliklinischen Material keinen Fall von Appendicitis gesehen zu haben. Er schreibt: «Die Chinesen leiden, wie wohl alle Asiaten und die meisten Naturvölker in enormer Zahl an Darmschmarotzern. Ich entsinne mich nicht, unter den vielen Chinesen-Obduktionen eine einzige gesehen zu haben, bei der nicht Eingeweidewürmer oft in fast unglaublichen Quantitäten gefunden wurden. Auch in den Wurmfortsätzen selbst habe ich Oxyuren gesehen, ohne dass appendicitische Erscheinungen nachzuweisen gewesen wären. Es ist nicht gut einzusehen, warum die Parasiten beim Europäer anders wirken sollen wie beim Chinesen. Ich bin daher der Ansicht, dass die Eingeweidewürmer für die Ätiologie der Appendicitis nicht ernstlich in Frage kommen».

Der häufigere Parasitenbefund bei angeblich an Appendicitis leidenden Kindern könnte ebenso wie der angeführte Erfolg einer Wurmkur dadurch zu erklären sein, dass es sich in solchen Fällen nicht um typische Appendicitis, sondern um Beschwerden handelt, die durch Nematoden hervorgerufen werden, ohne dass eine Appendicitis vorliegt. 1895 berichtete Boas einen Fall, in dem er den Trichocephalus für Coecalschmerzen verantwortlich macht. Ein 71-jähriger Patient hatte seit einem halben Jahre Erscheinungen einer chronischen Gastro-Enteritis. «Es bestand eine ausserordentlich schmerzhafte Empfindlichkeit des Abdomens, namentlich in der Coecalgegend, auf Druck so sehr, dass wir zuerst an das Bestehen einer Perityphlitis denken mussten. Die weitere Untersuchung zeigte aber, dass es sich nicht um eigentlich entzündliche Verhältnisse handelte, sondern um das Vorkommen von Trichocephalus». Still berichtet über folgenden Fall: Ein 9-jähriger Knabe hatte 4 Wochen vor seinem Tode, der an akutem Rheumatismus und Pericarditis erfolgte, über Schmerzen in der rechten Fossa iliaca geklagt, die dann nachliessen ohne weitere Anzeichen von Appendicitis. Bei der Sektion fanden sich im medialen und distalen Teil der Appendix, deren Wand verdickt erschien, 111 Oxyuren. Still führt einen weiteren Fall, bei dem allerdings kein autoptischer Befund vorliegt, auch auf die Gegenwart von Oxyuren in der Appendix zurück. Ein 6 Jahre alter Knabe litt seit einigen Monaten an Leibschmerzen, seit 4 Tagen an Erbrechen. Das Kind, das nicht besonders krank aussah, klagte über Schmerzen in der rechten Fossa iliaca; die Temperatur betrug 37,9°; der Stuhlgang war regelmässig. Die Diagnose Appendicitis war bei der Milde der Symptome, die in wenigen Tagen schwanden, zweifelhaft. Später stellte sich

heraus, dass fortwährend grosse Mengen von Oxyuren mit dem Stuhl abgingen. Schloss ist es bei seinen systematischen Untersuchungen in New-York über Helminthiasis bei Kindern aufgefallen, dass unter 23 mit Oxyuren behafteten Fällen 4 Kinder über Schmerzen in den unteren Teilen des Abdomens oder in der rechten Fossa iliaca klagten. Der Autor betont, dass die Schmerzen beträchtliche Belästigung verursachten. Die Temperatur war normal, bei Palpation zeigte sich keine besondere Empfindlichkeit.

In dem erwähnten von Rheindorf auf die gefundenen Oxyuren direkt zurückgeführten Fall (Fall 1) erfahren wir über die 10-jährige Patientin: Vor einem Jahre appendicitischer Anfall, vor 8 Tagen Neuerkrankung mit Fieber. Bei der Aufnahme ist ein Druckschmerz nicht mehr vorhanden, wohl zeitweise Schmerzen in der linken Unterleibseite. Also auch hier scheinen wenigstens momentan nicht die klassischen Symptome einer akuten appendicitischen Attacke vorzuliegen. Oppe, der bei 5 Appendektomien Oxyuren fand, führt als typisch folgenden Fall näher aus: Ein 26-jähriger kräftiger Arbeiter erkrankt plötzlich mit Schmerzen in der Blinddarmgegend, die ihn zum Einstellen der Arbeit zwingen. Nach 9-wöchiger auf Perityphlitis gerichteter ärztlicher Behandlung in der Temperaturen bis höchstens 38,5° gemessen, der Wurmfortsatz deutlich gefühlt, aber nie ein Exsudat nachgewiesen wurde, vorübergehende Besserung, dann neue Schmerzen, die dem Patienten in der 14. Woche die Zustimmung zur Operation abringen. Befund vor der Operation: Schmerzhaftigkeit am Mac-Burneyschen Punkt, keine Dämpfung, kein Exsudat, kein Fieber. Die Appendix findet sich frei liegend und ohne Verwachsungen.

Für eine Zusammenstellung der klinischen Symptome eignen sich jedoch diese, wie manche andere in der Literatur referierten Fälle, weniger, da der histologische Befund nicht angeführt ist. Schiller, der in Deutschland als einer der ersten auf die pathologische Bedeutung der Darmparasiten für die Appendix hinwies, berichtet 1902 über folgenden Fall: Ein 12-jähriger Knabe wurde mit der Diagnose einer chronischen Appendicitis vom Arzte zur Operation in die Klinik geschickt. Er klagte seit etwa einem Jahre über zeitweilige, fast allwöchentlich auftretende heftige kolikartige Schmerzen in der Blinddarmgegend, ohne dass jemals Erbrechen, Aufstossen, Durchfall oder Verstopfung, oder Fieber bestanden hätte. Erst in den letzten 4 Wochen sei Brechreiz aber ohne Erbrechen aufgetreten, der Stuhlgang erfolgte täglich spontan. Die Schmerzen gingen unter warmen Umschlägen und Bettruhe stets rasch vorüber. Bei der Aufnahme war Druckempfindlichkeit am Mac-

Burneyschen Punkt ausgesprochen, Appetit, Temperatur und Puls waren normal. Bei der Laparotomie fand sich die Appendix auffällig lang (kontrahiert 9 cm) und hing frei von Adhäsionen ins kleine Becken hinab. Frisch aufgeschnitten sah sie normal aus und beherbergte im frei durchgängigen Lumen, in dem sich kein Kot befand, 2 lebende kleine Oxyuren. Die etwas hyperämische Schleimhaut liess auch bei mikroskopischer Untersuchung ausser geringfügigen katarrhalischen Veränderungen nichts Pathologisches erkennen. Die nunmehr vorgenommene mikroskopische Stuhluntersuchung ergab ausser Oxyuris-Eiern nichts Abnormes. Die Heilung erfolgte glatt. Zu dem Fall bemerkt Schiller: «Wie leider erst nachträglich festgestellt wurde, war eine Operation streng wissenschaftlich noch nicht indiziert.»

Unter den von Höpfl berichteten Fällen sei folgender, bei dem eine histologische Untersuchung vorliegt, angeführt (Fall 95): Marie L., schwächliches, anämisches Mädchen, 9 Jahre alt. Seit ungefähr 5 Monaten bestehen Schmerzen im Abdomen, vorzugsweise in der Nabel- und rechten Unterleibsgegend. Anfangs traten sie in 8- bis 14-tägigen Pausen auf, dann nach einer langen schmerzfreien Zwischenzeit in den letzten Wochen fast täglich. Stuhlgang war regelmässig, in den letzten Tagen bestanden Diarrhöen. Ileocoecalgegend und Mac-Burneyscher Punkt druckempfindlich, Temperatur und Allgemeinbefinden normal. In der 10 cm langen Appendix befinden sich zahlreiche Oxyuren. Die weiche Kotsäule geht gegen die Mitte zu in ein halbfestes Konkrement über, welches das Lumen vollständig ausfüllt. In einem zweiten halbfesten Konkrement zwei Oxyuren. Mikroskopisch findet sich eine starke Schwellung der Follikel mit stellenweiser Konfluenz derselben, geringgradige Rundzellen-Infiltration in der Mukosa; diese fehlt aber in Submukosa und Muscularis. Mac-Lean berichtet über einen Fall mit akut einsetzenden Symptomen, heftigen Schmerzen in der Blinddarmgegend und Druckschmerzhaftigkeit, aber ohne Fieber, Pulssteigerung und nennenswerter Bauchdeckenspannung. Im Processus fand sich ein Exemplar von Trichocephalus dispar, der sich in die Mukosa eingebohrt hatte; letztere zeigte in der Umgebung der Einstichstelle das Bild frischer Entzündung.

Eine ausführliche Beschreibung der Symptome bei «parasitärer Appendicitis» geben Cecil und Bulkley. Sie ziehen dabei die Gruppe mit gangränösem Typus nicht in Betracht. «Die Schmerzen werden oft beschrieben als ein nagendes, kratzendes, juckendes Gefühl im rechten unteren Quadranten des Abdomens. Dazu kommen anfallsweise heftige Schmerzen, zunächst lokalisiert, dann allgemeine Leibschmerzen.

Der Patient, gewöhnlich ein Kind, denn die Krankheit befällt im wesentlichen jugendliche Individuen, erscheint gewöhnlich nicht sehr krank. Der Durchschnitt der Temperatur betrug 38°, der Puls war in normalen Grenzen.» Sowohl auf oberflächlichen, wie auf tiefen Druck bestehe Empfindlichkeit, aber wirkliche Muskelstarre fehle so oft, dass die Autoren das als eines der wichtigsten differential-diagnostischen Zeichen gegen die nichtparasitäre Appendicitis angesehen haben. Wesentlich sei neben dem Alter, der Vorgeschichte, den Anzeichen für Wurminfektion, dem Charakter des Schmerzes, die leichte Allgemeinreaktion des Organismus und das relative Hervortreten der subjektiven im Vergleich zu den objektiven Symptomen.

Wenn ich dann zu der Symptomatologie der mir zur Verfügung stehenden Fälle übergehe, so möchte ich wieder nur die, sicher Nematoden im Lumen oder Wandung enthaltenden, Appendices berücksichtigen. Es handelt sich dann um 33 Wurmfortsätze. In sämtlichen Fällen stehen mir klinische Notizen, meist in grösserer Ausführlichkeit, zur Verfügung. Von den 33 werden bei 7 Fällen in der Anamnese keinerlei Symptome von seiten der Appendix erwähnt, zum Teil werden solche ausdrücklich negiert. Es handelt sich um Appendices, die in der Krönigschen Klinik bei abdominellen Operationen mitentfernt wurden. In 6 weiteren Fällen liegen Beschwerden vor, die kaum mit Sicherheit auf die Appendix zu beziehen sind, auch hier fand die Resektion bei Gelegenheit von Uterus- oder Adnexoperationen statt. Ein Fall ist mit Tubengonorrhoe kompliziert; einer, bei dem sich Oxyurenbefund und beginnende Phlegmone nebeneinander zeigten, wurde oben ausführlich erwähnt. So bleiben 18 Krankengeschichten, aus denen Auszüge mit den im Institut erhobenen Befunden zusammengestellt sein mögen:

1. Journal-Nummer des Pathologischen Instituts 1048/07: „13 Jahre alte Patientin, hatte vor 4 Wochen einen leichten Anfall von Blinddarm-Entzündung. Bei der Operation finden sich in der Nachbarschaft alte Adhäsionen.“ Der Wurmfortsatz selbst ist frei beweglich, an der Spitze injiziert. Pathologischer Befund: Die Schleimhaut ist kräftig entwickelt und weist überall zerstreute kleine rote Stippchen auf. Im proximal leicht erweiterten Lumen blutig aussehender Inhalt, darin ein Oxyuris vermicularis. Mikroskopisch: „Auffallend reichliche Entwicklung des lymphatischen Gewebes, aber keine besonders starke Füllung der Lymphbahnen; Zeichen einer überstandenen Entzündung sind nicht zu finden.“

Der negative histologische Befund lässt es wahrscheinlich erscheinen, dass vor 4 Wochen nicht eine typische appendicitische Attacke vorlag, und die Annahme liegt nahe, die damals aufgetretenen Beschwerden auf die Oxyuris-Infektion zurückzuführen. Dagegen zeigt der nächste Fall das Bild abgelaufener Entzündung. Möglicherweise können hier die noch bestehenden Beschwerden mit den Parasiten in Zusammenhang gebracht werden.

2. J.-N. 808/07. „17 Jahre alter Patient, hatte vor 2 Monaten leichten Anfall von Epityphlitis und hat seitdem dauernd Beschwerden.“ Auf Durchschnitten im distalen Querstück vollständige Obliteration; im Mittelstück und proximalen Querstück erweitertes Lumen, mit Kot gefüllt. In dem Kot werden Oxyuren gefunden. Mikroskopisch zeigt sich „völlige Obliteration der äusseren distalen Abschnitte“. In dem übrigen Wurmfortsatz anscheinend ganz normale Verhältnisse. Nur eine leichte Segmentierung der Muscularis externa und eine geringe Verdickung der Serosa weist auf die überstandene Entzündung hin. Nirgends Zeichen einer noch bestehenden entzündlichen Reizung. Diagnose: Histologisch völlig ausgeheilte, mit Zerstörung der Schleimhaut im distalen Ende einhergegangene Appendicitis.“

3. J.-N. 83/09. 12 Jahre alte Patientin. Sie erkrankte vor 25 Stunden mit heftigen Schmerzen in der Blinddarmgegend, Erbrechen und Übelkeit. Fieber bestand nicht, das Abdomen überall ziemlich druckempfindlich.

„Im distalen Teil findet sich eine deutliche Eiteranhäufung im Lumen. An einer Stelle liegt der epithelentblössten Wand der Querschnitt eines Parasiten (anscheinend Oxyuris) an, er ist ganz von Eiter eingehüllt. In der Schleimhaut besteht hochgradige hämorrhagische Zertrümmerung. In der Muskelschicht keine ausgesprochene Entzündung, geringe Vermehrung der Leukocyten, keine Phlegmone. Allem Anscheine nach handelt es sich um einen ganz oberflächlichen, im schnellen Abklingen begriffenen Affekt der Schleimhaut.“ Da sich eine derartige Lokalisation eines Nematoden bei meinen Befunden nicht wiederholt, erscheint mir damit nicht erwiesen, dass die Entzündung durch den Parasiten hervorgerufen ist, die Lagerung kann eine zufällige sein und ein typischer Primär-Infekt vorliegen. Es besteht aber auch die Möglichkeit, eine lokalisierte, durch den Parasiten hervorgerufene Entzündung anzunehmen.

Beim nächsten Fall handelt es sich, was den Nematodenbefund angeht, zwar nur um eine Wahrscheinlichkeits-Diagnose, trotzdem sei er hier erwähnt. J.-N. 53/09. 27 Jahre alte Patientin. „Sie hat seit einem halben Jahr Schmerzen im Unterleib, besonders an der linken Seite, etwas unterhalb des Nabels. Die Beschwerden stellten sich nach und nach ein, nahmen in letzter Zeit an Heftigkeit zu und sind von stechendem und brennendem Charakter. Patientin war in letzter Zeit selten schmerzfrei und wachte infolge der Schmerzen oft nachts auf. Der Stuhlgang ist häufig obstipiert. Fieber besteht nicht. Über akute Anfälle mit Erbrechen ist nichts zu eruieren. Die klinische Diagnose lautet auf Pelviperitonitis chronica ex appendicitide.“ Bei der Operation scheint das Coecum mit dem umgebenden Darm fest verwachsen zu sein. Die Adnexe sind ohne Besonderheiten, zwischen Appendix und Coecum bestehen feine strangförmige Verwachsungen. Bei der Entlassung ist das subjektive Befinden gut und die Druckempfindlichkeit geschwunden.

Das auf 1 mm erweiterte Lumen des Wurmfortsatzes ist mit heller gallertiger Masse gefüllt. Mikroskopisch ergibt sich eine reichliche Entwicklung des lymphatischen Gewebes, eine mässige Verdickung des intermuskulären Bindegewebes, aber es finden sich keine Anhaltspunkte dafür, dass vor kurzer Zeit ein Anfall stattgefunden hätte. An einer Stelle findet sich tief in der Schleimhaut eine nekrotische Masse mit zahlreichen Fremdkörper-Riesenzellen in der Umgebung, anscheinend der Rest eines in die Darmschleimhaut eingedrungenen Darmparasiten.

4. J.-N. 160/10. Ein Arzt übersendet die Appendix seines 11-jährigen Sohnes und teilt in der seiner Ansicht nach für Appendicitis atypischen Anamnese mit, dass der Patient stets gesund gewesen sei, seit 10 Tagen über Leib-

schmerzen klage. Es habe kein Fieber, kein Erbrechen, kein Zeichen für peritoneale Reizung bestanden. Er fragt an, ob dieses die erste, oder schon eine spätere Erkrankung sei, falls die Appendix überhaupt erkrankt gefunden werden sollte.

Der Wurmfortsatz ist hakenförmig gekrümmt, 7 cm lang, 4—5 mm dick. Das Lumen ist überall fein rundlich bis schlitzförmig mit bräunlicher, proximal mit hellerer Masse gefüllt. Mikroskopisch findet sich in den verschiedenen Wandschichten wenig verändert. Im Oberflächenepithel zeigt sich mässig starke Lymphocytendurchwanderung, am Drüsenepithel vereinzelte Kernteilungsfiguren, an den Lymphknötchen sehr kräftige Keimzentren mit vielen Flemmingschen tingiblen Körperchen. Der fibröse Abschnitt der Submukosa, die Muscularis und Serosa sind frei von Veränderungen. Geringe Füllung der grösseren Lymphgefässe mit Lymphocyten. Ab und zu finden sich kleinste traumatische Blutungen. In dem nur ganz spärlichen Inhalt konnten zwei männliche Oxyuren nachgewiesen werden. Es ergeben sich histologisch also keine Zeichen für eine noch bestehende, oder vor kurzem abgelaufene Appendicitis.

5. J.-N. 165/10. 25 Jahre alte Patientin. Sie ist seit 4 Monaten in der medizinischen Klinik wegen Blutarmut, Herzleiden, Lungenspitzenkatarrh. Sie hat oft leichte Fiebertemperaturen und verspürt seit etwa 5 Monaten häufig Schmerzen in der Blinddarmgegend. Klinisch hat man Verdacht auf Tuberkulose. Bei ihrer Überweisung in die chirurgische Klinik wird der Befund erhoben: Anämische, gracil gebaute Person mit geringem Fettpolster. Habitus phthisicus. Blinddarmgegend auf Druck empfindlich; strangförmiges Gebilde (Appendix?) fühlbar. Bei der Operation liegt der auffallend lange Wurmfortsatz nach aussen und hinten vom Coecum umgeschlagen. Irgendwelche Entzündungserscheinungen oder Residuen älterer Prozesse sind makroskopisch nicht nachweisbar. Die Adnexe sind frei. Im Heilungsverlaufe ergeben sich von seiten der Bauchorgane keinerlei Beschwerden.

Mikroskopisch finden sich keine Zeichen einer abgelaufenen Appendicitis, auch keine Tuberkulose; dagegen werden Querschnitte von Nematoden festgestellt.

6. J.-N. 486/10. 10 Jahre alte Patientin. „Es sollen seit 8 Jahren Verdauungsbeschwerden bestehen. Teilweise sind wohl die intestinalen Beschwerden auf eine Gastrektasie (oder Gastroptose) zurückzuführen. Seit einem Monat Schmerzen in der Blinddarmgegend.“ Vor der Operation besteht kein Fieber. Die Appendix findet sich etwas injiziert.

Die Appendix ist mit weichem Kot gefüllt. Mikroskopisch lässt sich kein sicheres Zeichen einer überstandenen Appendicitis finden. Wohl aber finden sich die Zeichen einer Wurminfektion in Gestalt eines Oxyuris vermicularis. (Nach dieser Diagnose wurden wiederholt die Fäzes auf Oxyuren oder deren Eier untersucht, jedoch stets mit negativem Resultat.)

7. J.-N. 815/10. 16 Jahre alte Patientin. Sie gibt an, seit einem Vierteljahre an Schmerzen im Unterleib, besonders in den seitlichen Partieen zu leiden. Die Schmerzen treten beiderseits, besonders nach dem Gehen auf. Einen Schmerzanfall hat Patientin nicht gehabt. Zur Zeit der Menses sollen die Schmerzen stärker werden. Der Mac-Burneysche Punkt findet sich druckempfindlich, der entsprechende Punkt links weniger. Es besteht kein Fieber. Bei der Operation findet sich der sehr lange Wurmfortsatz unverändert, an der Serosa Injektion. Am Coecum eine markstückgrosse, mit fibrinösen Belägen bedeckte, entzündete Stelle. Im Heilungsverlauf werden nach 14 Tagen Klagen

über Schmerzen beim Urinieren geäussert; es wird eine Cystitis diagnostiziert. Nach einer weiteren Woche ist das Befinden als gut angegeben.

Die $8^1/_2$ cm lange, $5^1/_2$—8 mm dicke Appendix zeigt medial und distal Auftreibungen. Querschnitte durch die aufgetriebenen Stellen ergeben eine Wandverdünnung. Das Lumen ist mit weichem Kot gefüllt. In einer knapp erbsengrossen Kothöhle ein Oxyuris. Die Wandung zeigt eine ziemlich ausgesprochene, vorwiegend lymphocytäre Infiltration der Submukosa und Muscularis.

8. J.-N. 1516/11. 16 Jahre alte Patientin. Klinische Diagnose: Appendicitis chronica. „Sie hatte vor 4 Wochen einen appendicitischen Anfall mit Fieber, Erbrechen, Schmerzen in der rechten Unterleibsgegend; sie lag 14 Tage zu Bett. Jetzt ist sie fieberfrei und ohne Beschwerden. Bei der Operation finden sich Adhäsionen zwischen Appendix und Coecum."

Die mikroskopische Untersuchung ergibt keine Veränderungen. Auf einem Schnitt findet sich in einem Lymphfollikel ein Nematodendurchschnitt.

9. J.-N. 1122/11. 30 Jahre alter Patient. „Er liegt seit Wochen wegen Fractura femoris in der Klinik. Bisher gutes Befinden, dann plötzlich Schmerzen in der rechten Unterleibsgegend. Früher ist er angeblich nie krank gewesen. Am gleichen Tage noch Operation bei einer Temperatur von 38,6°. Die Appendix war stark eingehüllt in Adhäsionen."

Mikroskopisch finden sich „keine Zeichen einer akuten Entzündung des Wurmfortsatzes. Die Schleimhaut erscheint völlig normal. Auch an der Muskulatur keine entzündlichen Veränderungen oder Residuen. Die Einhüllungen des Wurmfortsatzes müssen in diesem Falle wohl eher als physiologische angesehen werden. Im Kote der Appendix findet sich ein Oxyurismännchen."

Es folgen sodann 8 Auszüge aus Anamnesen, die von Patienten stammen, deren Appendices während der 3 Monate eingeliefert wurden, in denen ich die Wurmfortsätze genau auf Nematoden untersuchte.

10. J.-N. 858/12. 13 Jahre alter Knabe. Vor etwa einem Monat leichter Anfall von Blinddarmentzündung. Seit 3 Tagen wieder leichte Schmerzen in der Coecalgegend. Dort bei der Aufnahme geringe Druckempfindlichkeit, kein Fieber. Bei der Operation zeigt der Wurmfortsatz Injektion und ist in seinem distalen Drittel mit einem Netzstrang verlötet.

Mikroskopisch findet sich starke, vorwiegend lymphocytäre Infiltration der Muscularis und Submukosa, die Serosa erscheint verdickt. Im medialen Teile findet sich ausgesprochenes Granulationsgewebe anstelle der zerstörten Schleimhaut. Im Lumen sieht man Trichocephaluseier und so zahlreiche Exemplare von Oxyuris vermicularis, dass in manchen Präparaten bis zu 12 Querschnitte sichtbar sind; daneben auch einzelne Oxyuris-Eier. Teilweise handelt es sich um Eier tragende Weibchen, daneben sieht man aber auch Männchen mit ihrem typischen Spiculum. Während also der vor einem Monat stattgehabte Anfall in den histologischen Veränderungen der Wand seine Erklärung findet, erscheint es möglich, dass die ohne Fieber verlaufenden Schmerzen in den letzten Tagen durch die reichlich vorhandenen Oxyuren ausgelöst sind.

11. J.-N. 1178/12. Bei der 30-jährigen Patientin wurde die Exstirpation eines Varixknotens der Vena saphena magna sinistra vorgenommen; ausserdem Aufrichtung des retroflektierten Uterus. Die Appendix wurde reseziert, weil die Patientin über ständige Schmerzen in der Blinddarmgegend klagte, die sich besonders seit 14 Tagen bemerkbar machten. Der Mac-Burneysche Punkt wurde leicht druckempfindlich gefunden; es bestand kein Fieber; der Stuhlgang

war regelmässig. Bei der Operation hing die schlanke Appendix frei von Verwachsungen tief ins kleine Becken hinab.

Mikroskopisch weist der Wurmfortsatz keine besonderen Veränderungen auf; die Lymphfollikel scheinen kräftig entwickelt. Im Lumen finden sich Querschnitte von Oxyuris; auf den Präparaten buchten sie teilweise die Schleimhaut zurück; auch findet man Querschnitte im lymphatischen Gewebe der Schleimhaut. An diesen Stellen zeigt sich in der Umgebung keine entzündliche Reaktion.

12. J.-N. 1185/12. 21 Jahre alter Patient. Angeblich hatte er vor 5 Jahren zum erstenmal Blinddarmentzündung mit Erbrechen und Durchfall; dann wieder vor 2 Jahren, desgleichen jetzt vor 7 Wochen. Es findet sich keine Défense musculaire, kein Tumor in der Coecalgegend, keine Druckempfindlichkeit. Die Appendix wird mit der Wand des kleinen Beckens verwachsen gefunden, klein und posthornartig gekrümmt.

Mikroskopisch finden sich Zeichen abgelaufener Appendicitis, die Serosa ist verdickt, die innere Muskelschicht stark bindegewebig durchwachsen, die Submukosa derbfaserig. Im Lumen findet sich ein Oxyurisweibchen, ausserdem Trichocephalen-Eier. Bei dem Fehlen frischerer Entzündungserscheinungen sind möglicherweise die vor 7 Wochen aufgetretenen Beschwerden auf den Oxyurenbefund zurückzuführen.

13. J.-N. 1219/12. 26 Jahre alte Patientin wird mit der Diagnose chronischer Appendicitis eingewiesen. Vor 10 Wochen traten zum erstenmal Schmerzen in der Blinddarmgegend auf, verbunden mit Fieber bis 38°. Die Schmerzen wiederholten sich öfter in der letzten Zeit; Patientin hatte eigentlich immer unangenehme Empfindungen in der Appendixgegend, sodass sie „nicht gesund und nicht krank“ war. Zur Zeit der Operation besteht kein Fieber.

Mikroskopisch zeigt die Appendix das Bild abgelaufener Entzündung. In der Submukosa besteht starke Gefässentwicklung, die Lymphspalten sind mit Lymphocyten angefüllt. Die Muskelschicht weist mässige Durchsetzung mit Lympho- und Leukocyten auf. Die Muscularis externa ist segmentiert, die Serosa verdickt. Bei der Untersuchung des Inhalts findet sich ein Oxyurisweibchen. Ein längeres Stückchen der Appendix wird in Paraffin eingebettet und in Stufenschnitten durchmustert. Auf mehreren Schnitten zeigen sich in einem Lymphfollikel auf der vom Lumen abgewandten Seite Querschnitte eines anscheinend noch jungen Exemplars von Oxyuris vermicularis. In der Umgebung bemerkt man ausser traumatischer Kernzertrümmerung keine besonderen Veränderungen. In diesem Falle möchte ich annehmen, dass die bis zur Operation andauernden unangenehmen Empfindungen auf die Gegenwart der Oxyuren zurückzuführen seien.

14. J.-N. 1227/12. 10 Jahre alte Patientin, war früher immer gesund. Vor 4 Monaten zum erstenmal Schmerzen in der Appendix-Gegend, 1—2 Tage anhaltend, ohne Fieber. In der Folgezeit zahlreiche Schmerzattacken, dabei ist nie Fieber festgestellt. Manchmal Brechreiz, nie Erbrechen. Zur Zeit der Operation besteht kein Fieber. Bei der Operation finden sich Verwachsungen zwischen Mesenteriolum und Coecum.

Der mikroskopische Befund des pathologischen Instituts lautet: „Der Wurmfortsatz lässt keine sicheren Zeichen einer stattgehabten Entzündung erkennen, vielleicht etwas stärkeren Leukocytengehalt in der Submukosa des proximalen Teiles.“ Bei der Untersuchung des kotigen Inhalts finden sich Exemplare von Oxyuris vermicularis.

15. J.-N. 1341/12. Die 14 Jahre alte Patientin hatte vor 2 Jahren einen Anfall von Schmerzen in der rechten Unterleibsgegend, vor einem halben Jahre zum zweiten Male. Da sie von Zeit zu Zeit über Schmerzen klagt, wird sie vom Arzt zur Intervalloperation in die Klinik eingewiesen. Es bestehen starke Verwachsungen zwischen Appendix und Coecum, die letzteres sackförmig um die Appendix ziehen, sodass davon nur die Spitze sichtbar ist.

Mikroskopisch weist die Appendix Zeichen abgelaufener Entzündung auf. „Distal ist das Lumen stenosiert, das Bindegewebsgerüst ist geringgradig verdickt, die Muskelschichten sind segmentiert. In den andern Abschnitten ist das Bindegewebe der Submukosa sklerotisch, die Muskelschichten sind segmentiert, die Serosa geringgradig verdickt. Bei der Untersuchung des Inhalts findet sich im äussersten distalen Ende des Lumens ein mit Eiern strotzend gefülltes Weibchen von Oxyuris vermicularis. Daneben liegen im grünlichen Kot einzelne Oxyureneier.

Fig. 1.

16. J.-N. 1373/12. Die 19-jährige Patientin klagt seit 6 Jahren regelmässig über den sogenannten „Mittelschmerz“ zwischen den Menses. Vor 5 Jahren trugen die Beschwerden einmal den Charakter von Blinddarmschmerzen; damals

musste sie 6 Wochen lang zu Bett liegen. Am 22. September trat plötzlicher Schmerz in der rechten Seite auf (14 Tage nach dem Unwohlsein); dabei Erbrechen, kein Fieber, Allgemeinbefinden schlecht. Am 24. stärkere Schmerzen, Spannung der Bauchdecken, leichter Durchfall, kein Fieber. Am 25. Operation, Verdacht auf Appendicitis mit differentialdiagnostischem Zweifel, ob nervöse Ovarialbeschwerden vorliegen. Bei der Operation keine Verwachsungen und kein Exsudat.

Die histologische Untersuchung ergibt „keine Zeichen einer früheren Appendicitis. Schleimhaut, Submukosa, Muskulatur und Serosa sind ganz normal,

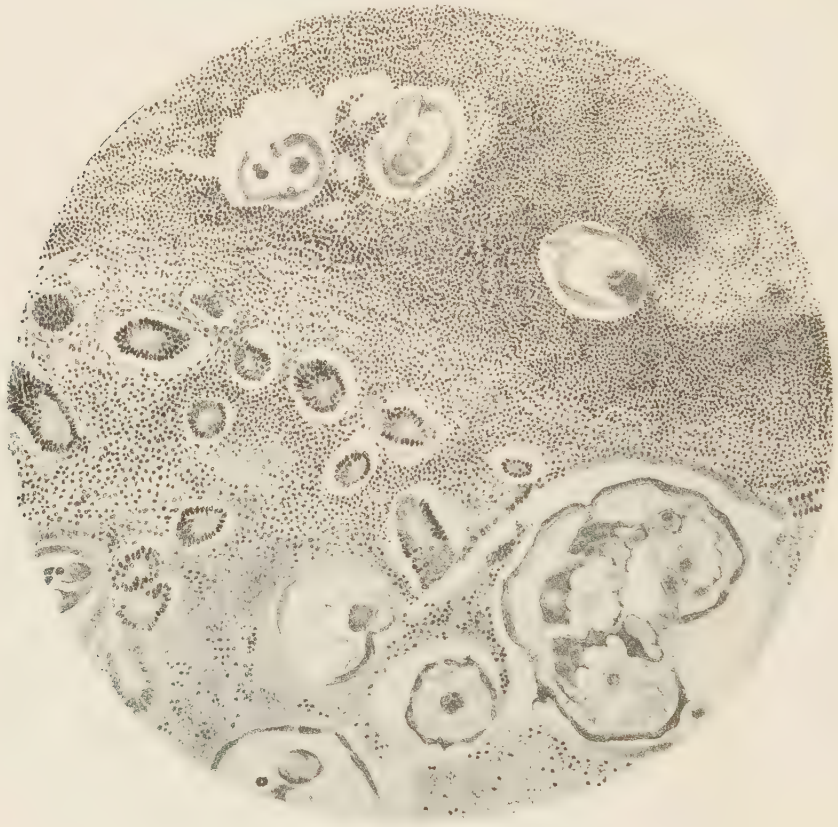

Fig. 2.

höchstens fällt eine stärkere Füllung der Lymphgefässe mit Leukocyten in der Serosa auf, woraus man auf einen gewissen Lymphatismus mit aller Vorsicht schliessen könnte.“ Das Lumen ist proximal auf 2, medial auf 3,5 mm erweitert, distal spaltförmig. Im kotigen Inhalt finden sich sehr zahlreiche Oxyurisexemplare. In einem medialen Stückchen besteht der Inhalt zum grössten Teil aus Oxyuren; es finden sich dort 4 Männchen und 6 Weibchen. Das distal davon gelegene Stückchen wird mit Inhalt in Paraffin eingebettet und in Stufenschnitten mikroskopiert. In den Präparaten sind im Lumen bis zu 20 Querschnitte von Oxyuren sichtbar, meist scheinen es jüngere Tiere, teilweise sieht

man aber auch mit Eiern gefüllte ausgewachsene Weibchen. Zum Teil liegen die Querschnitte in der Submukosa. Während diese Lokalisation an einigen Stellen wohl traumatischen Einwirkungen zuzuschreiben ist, kann man an anderen aufeinander folgenden Schnitten die allmähliche Einwanderung von Oxyuren in durchaus gut erhaltenes lymphatisches Gewebe verfolgen. Aus einem dieser Präparate stammen die beiden beigegebenen Abbildungen. Bei schwacher Vergrösserung (Leitz Oc. 1, Obj. 2, Tubuslänge 16,3) und bei stärkerer (Oc. 2, Obj. 4, Tubuslänge 14,5) sieht man neben zahlreichen im Lumen befindlichen Querschnitten auch einige in der Schleimhaut, die einem eingedrungenen Parasiten angehören. In der Umgebung zeigt sich keine entzündliche Reaktion.

17. J.-N. 1334/12. Die 14 Jahre alte Patientin musste vor 4 Monaten wegen Schmerzen in der Ileo-Coecal-Gegend 3 Wochen lang zu Bett liegen. Die Schmerzen werden als stechend geschildert und sind angeblich besonders nach dem Essen aufgetreten. Die Temperaturmessung, die regelmässig stattgefunden habe, soll nie Fieber ergeben haben. Während der 3 Wochen sei das Befinden ziemlich gleichmässig gewesen, der Appetit im ganzen gut, der Stuhlgang durchweg regelmässig, Erbrechen oder Brechreiz sei nicht vorhanden gewesen. Dem Befund bei der Aufnahme entnehme ich: „Status: Kräftiges Kind, Abdomen weich, geringe Druckempfindlichkeit 2 Querfinger unterhalb des Mac-Burney-schen Punktes, keine Resistenz fühlbar.“ Bei der Operation zeigt der Wurmfortsatz keine Verwachsungen, keine Zeichen von Entzündung.

Die histologische Untersuchung ergibt: Kräftige Entwicklung des lymphatischen Apparates, keine deutlichen Zeichen abgelaufener Entzündung, die Lymphbahnen sind gut gefüllt, die Serosa ist teilweise geringgradig verdickt. Im kotigen Inhalt finden sich 15 reife, ca. 1 cm lange, mit Eiern gefüllte Oxyuris-weibchen; bei mikroskopischer Untersuchung zeigen sich noch 3 kleine Exemplare von Oxyuris-Männchen, daneben finden sich Mengen von Oxyuris-Eiern, teilweise leeren, teilweise mit Dotter gefüllten, ausserdem Askaris- und Trichocephalus-Eier. Eine nachträgliche Zählung der Leukocyten ergibt bei der Patientin $6\,^3/_4\,\%$ Eosinophile.

18. J.-N. 1455/12. Während der Niederschrift meiner Arbeit wurde dem pathologischen Institut die Appendix einer 43 Jahre alten Patientin eingeliefert. Sie klagte seit Jahren über Schmerzempfindlichkeit in der Blinddarmgegend; in letzter Zeit hatte sie wiederholt Schmerzanfälle; sie litt viel an Obstipation. Bei der Aufnahme in die Klinik ist der Kräftezustand gut, Fieber oder Übelkeit bestehen nicht.

Mikroskopisch finden sich an dem Wurmfortsatz „keine deutlichen entzündlichen Veränderungen, weder akute, noch solche älterer Natur“. Im kotigen Inhalt wird ein Oxyurisexemplar gefunden. Eine nachträglich vorgenommene Zählung der Leukocyten ergibt bei der Patientin $4{,}2\,\%$ Eosinophile.

In diesen 18 Fällen scheinen mir die Beschwerden mit grösserer oder geringerer Wahrscheinlichkeit auf die Oxyureninfektion zurückzuführen zu sein. Für nicht bewiesen halte ich die Ätiologie im Falle 3, für verhältnismässig weniger gesichert im Falle 2, 7, 10, 12, 13. Wenn unter den Patienten das männliche Geschlecht in 5, das weibliche in 13 Fällen vertreten ist, so ist dabei das Überwiegen des vom weiblichen Geschlecht stammenden Materials in Betracht zu ziehen. Wie oben erwähnt, stammten z. B. von den 78 Appendices, die ich untersuchte,

18 von männlichen und 60 von weiblichen Patienten. 2 Appendices gehören dem ersten Jahrzehnt, 10 dem zweiten, 5 dem dritten und eine dem fünften an. Während ich, wie erwähnt, Oxyuren bei Patienten im dritten Jahrzehnt ebenso häufig wie im ersten und zweiten Jahrzehnt in der Appendix fand, scheinen sie im dritten Dezennium nicht mehr so häufig klinische Erscheinungen zu machen. Das stimmt mit manchen Beobachtungen der Literatur überein. Für die klinischen Symptome ist also besonders charakteristisch: es fehlt im Gegensatz zur Appendicitis Fieber (worauf Aschoff schon besonders hinwies), oder es sind doch nur geringe Temperatursteigerungen vorhanden. Es fehlen Zeichen von peritonealer Reizung. Es werden Klagen geäussert über Schmerzen in der rechten Unterleibsseite, die unter Umständen einen recht hohen Grad erreichen zu können scheinen. Der Mac-Burneysche Punkt ist druckempfindlich; ausser der zuweilen als Strang fühlbaren Appendix ist keine Resistenz palpabel. Mässige Bauchdeckenspannung ist zuweilen vorhanden, aber kaum ausgesprochene défense musculaire. Das Allgemeinbefinden ist verhältnismässig wenig gestört, der Puls in normalen Grenzen. Der Appetit kann gut sein, Übelkeit und Erbrechen treten im Gegensatz zu Appendicitis meist wenig hervor. Stuhlgang und Winde brauchen nicht angehalten zu sein, der Stuhlgang kann regelmässig sein. Die Schmerzen können plötzlich auftreten, wenn auch nicht in der Art der stürmischen Attacken bei akuter Appendicitis; sie können sich periodenweise besonders bemerkbar machen und dazwischen ganz verschwinden.

Auf welche Weise lösen die Nematoden die Beschwerden aus? Allem Anscheine nach bedarf es dazu nicht einer Einwanderung der Oxyuren in die Appendixwand. Ja, es scheint, als wenn bei solcher Einwanderung nicht immer stärkere Schmerzen vorzuliegen brauchen. Dafür spricht der erwähnte Fall von Rheindorf, bei dem klinisch keine Symptome vorlagen. In diesem Sinne sprechen auch 3 Fälle, die ich kurz anführen möchte. In den Journalen der Krönigschen Klinik besteht eine besondere Rubrik für appendicitische Beschwerden in der Anamnese. In folgenden 3 Fällen waren letztere ausdrücklich negiert:

1. J.-N. 727/08. 24 Jahre alte Patientin. Die Appendix wird bei der Exstirpation einer Hydrosalpinx mitentfernt. Die histologische Untersuchung des makroskopisch keine Besonderheiten aufweisenden Processus ergibt: „Allgemeine Verdickung des lymphatischen Gewebes, die Serosa ist ebenfalls leicht verdickt; hier und da perivaskuläre Zellanhäufungen geringen Grades, keine Zeichen einer fortgeleiteten akuten Entzündung. Die übrigen Wandschichten lassen auch keine Zeichen alter Entzündungen erkennen. Nur fällt ein stärkerer Leukocytengehalt im Lumen, besonders in der Nähe der Kotmassen, auf. In

einem Präparat aus dem distalen Drittel findet sich in der Submukosa ein grosser verkalkter Knoten, anscheinend ein verkalkter Parasit."

2. J.-N. 129/09. 48 Jahre alte Patientin. Die Appendix wird bei Totalexstirpation des Uterus mit entfernt. „In der Submukosa des distalen Drittels findet sich ein kleiner, von Fremdkörper-Riesenzellen umgebener verkalkter Herd. Frischere Entzündungsprozesse sind an dem Wurmfortsatz, an dem sich vor längerer Zeit eine Entzündung abgespielt hat, nicht zu finden."

3. J.-N. 631/10. 19-jährige Patientin. Die Appendix bei Salpingo-oophrectomia dextra mit entfernt. In dem histologischen Befund heisst es: „Obliteration im distalen Ende spricht für abgelaufene Entzündung. In die Wand des Wurmfortsatzes eingelagert findet sich ein stecknadelkopfgrosses Kalkkonkrement, vielleicht verkalkte Teile eines Wurmes."

Sicher bewiesen ist mit solchen Fällen das Fehlen von Beschwerden bei Einwanderung der Parasiten natürlich noch nicht, besonders in den beiden letzten Fällen, bei denen die Diagnose auf abgelaufene Entzündung gestellt ist, die auch wohl kaum ganz ohne Erscheinungen zu machen verlaufen ist. Über die Entstehung der Schmerzen sind die Meinungen geteilt. Es scheint mir, als wenn das jugendliche Alter des Patienten und die Menge der vorhandenen Oxyuren eine Rolle spielten. Oppe meint, heftige Schmerzen entstünden erst dann, wenn die Peristaltik in extremer Weise angeregt werde. Er schreibt: «Wie energisch die lebhaft schlängelnden Bewegungen der Oxyuren sind, beweist das Analjucken erkrankter Personen, beweisen die heftigen Beschwerden, wenn einzelne Exemplare den Weg nach der Vagina und dem Uterus gefunden haben. Sobald der Wurm die Sphincteren passiert, wo Schleimhaut eng an Schleimhaut anliegt, übertragen sich seine Bewegungen unmittelbar und ungehemmt ganz auf diese, die sofort mit heftigem Juckreiz und später auch mit entzündlichen Vorgängen antwortet. Am Processus vermiformis fällt das Jucken fort, dafür tritt aber Druckempfindlichkeit und kolikartiger Schmerz ein, wenn die Muscularis zu energischen Kontraktionen gereizt wird.» Guiart (zit. nach Ragaine) meint, dass die Oxyuren die Nervenendigungen reizen und dadurch reflektorisch Beschwerden hervorrufen können. Wiederholt wird in den klinischen Berichten über Oxyurisfälle die gute Durchfühlbarkeit der Appendix hervorgehoben, so in dem Fall von Schiller (kleinfingerdicker, derber Strang) oder in dem angeführten Fall von Oppe (kleinfingerdick erscheinende Resistenz). Derartige Befunde sprechen dafür, dass die Oxyuren schmerzhafte Kontraktionen auslösen, desgleichen der Charakter des oft als kolikartig angegebenen Schmerzes.

Noch einige Worte über Symptomatologie, Diagnose und Therapie bei Oxyureninfektion. Cecil und Bulkley haben in einigen ihrer Fälle die Zahl der eosinophilen Leukocyten im Blut bestimmt. Meist

sei sie in normalen Grenzen gewesen. Nur bei einem Kind, in dessen Appendix eine Anzahl Oxyuren und in dessen Stuhl Trichocephalen-Eier sich fanden, betrug die Zahl der Eosinophilen 44% der Leukocyten. Schloss berichtet, bei alleiniger Trichocephalen-Infektion, wie auch anderweitig bestätigt werde, fast nie Vermehrung der Eosinophilen gefunden zu haben; nur in einem von 18 nachgeprüften Fällen fanden sich über 5% Eosinophile. Dagegen war bei Oxyurisbefunden in 17 von 22 untersuchten Fällen, und zwar solchen, die Symptome der Infektion aufwiesen, die Zahl der Eosinophilen vermehrt; sie betrug in 12 Fällen 6—10%, in 4 Fällen 10—20% und in einem Fall über 20%. Einmal hat er während der Therapie die Zahl der Eosinophilen verfolgt. Während der Patient an ziemlich ausgeprägten Symptomen litt, betrug die Zahl 33%, nach 5-tägiger Behandlung 13%, nach 2 Wochen, als der Patient frei von Symptomen war, noch 3%. Schloss schliesst aus seinen Befunden auf Beziehungen der Eosinophilie zur Gegenwart von Symptomen. Nur bei sehr starken und langdauernden Infektionen lasse die Eosinophilie, in der Schloss eine Reaktion des Organismus sieht, nach. Bemerkenswert ist, dass Schloss auch über die Blutuntersuchung bei 3 von den Fällen berichtet, wo bei Oxyurenbefund in den Fäces über Schmerzen in der Fossa iliaca geklagt wurde. Die Zahl der Eosinophilen betrug 6,1%, 9,3% und 14%. Bei Eosinophilie fand Schloss öfter Charcot-Leydensche Kristalle in den Fäces; diese fanden sich bei 4 von 6 mit Oxyuris vermicularis behafteten Fällen.

Die Oxyuren können bekanntlich eine Reihe von lokalen Symptomen hervorrufen: Irritation der Rektalschleimhaut, ein oft sehr heftiges Jucken und Brennen in der Umgebung des Anus, unter Umständen Genital-Pruritus, vulvitis. Unter den Allgemeinsymptomen sind nach Schloss bei Kindern häufig: Gewichtsverlust, Anämie, Kopfschmerzen, Mangel an Appetit. Dazu kommen nervöse Störungen, wie nächtliche Unruhe und Aufschreien, allgemeine Reizbarkeit und Verstimmung. Es kann zu Krämpfen und epileptiformen Anfällen bei Kindern kommen. Zuweilen sollen urticariaähnliche Hauteruptionen vorkommen.

Die sichere Diagnose auf Helminthiasis wird nur durch den Befund von Würmern oder Eiern in den Fäces gestellt werden können. Bekanntlich findet man die Oxyuren-Eier selten in den Fäces und kann leichter die Exemplare selbst auffinden. Um bei Oxyuren zu einem Resultat zu kommen, erscheint es empfehlenswert, vor der Untersuchung ein Purgans zu geben. Das Auffinden der Würmer gelingt nach Zinn leicht durch vorsichtige Durchspülung der Stühle mit Wasser in einem

Stuhlsieb. Zur Not soll Aufgiessen von Wasser und wiederholtes vorsichtiges Abgiessen genügen, bis zuletzt nur die Würmer am Boden des Gefässes bleiben.

Hat man bei Beschwerden von seiten der Appendix Verdacht, dass sie sich auf Oxyuren zurückführen lassen, bestätigt sich die Diagnose durch Fäcal-Untersuchung und liegen nicht die Symptome typischer Appendicitis vor, so wird man therapeutisch eine Wurmkur anwenden. Nach Heller hat diese drei Forderungen zu erfüllen: «Entfernung der jungen Brut aus dem Dünndarm, Reinigung des Dickdarms von allen erwachsenen Tieren, Schutz des Patienten vor neuer Infektion». Auf Oxyuris wirkt als per os gegebenes Medikament nach den meisten Autoren am besten Santonin, zweckmässig mit einem Purgans (Calomel) kombiniert; aber man muss gleichzeitig grosse Einläufe anwenden (nach Heller 1—3 Liter). Heller schlägt zu solchen Einläufen sapo medicatus in 0,2—0,5%iger Lösung vor, Matthes empfiehlt auch 1%igen Tannin-Zusatz, Still eine Infusion von Quassia, nach Zinn ist der Zusatz von wurmtötenden Mitteln, wie Extractum filicis maris aethereum oder Naphthalin zu dem Seifeneinlauf ratsam. Eine derartige Kur muss sich über längere Zeit erstrecken, bis mikroskopisch bei wiederholter Kontrolle keine Parasiten oder ihre Eier mehr nachweisbar sind. Auf die Verhütung einer Re-Infektion durch an den Fingern befindliche Eier ist besonders zu achten. Hinsichtlich der Einzelheiten therapeutischer Technik kann ich auf Schloss, Heller oder Zinn verweisen.

Cecil und Bulkley meinen, man könne durch die Wurmkur die Oxyuren nicht aus der Appendix entfernen; auch Jödicke ist z. B. der Ansicht, dass Oxyuren aus der Appendix weder durch Abführmittel, noch durch hohe Einläufe mit Sicherheit zu entfernen seien. Dagegen schreibt Heller: «Da aber (bei einem Einlauf) in Divertikeln oder im Processus vermiformis versteckte Oxyuren der Vernichtung entgangen sein können, so ist es gut, nach etwa 8 Tagen die Kur nochmals zu wiederholen». Still betont, dass bei kleinen Einläufen allerdings zweifelhaft sei, ob die Appendix erreicht werde. In postmortalen Experimenten, in denen allerdings die Verhältnisse anders liegen, hat sich Still wiederholt überzeugt, dass sich mit etwa $^1/_2$ Liter bei Kindern nicht nur das Coecum, sondern auch die Appendix füllen lässt. Ausführlich hat Zinn die Behandlung bei Oxyuren-Infektion besprochen, er wendet sich gegen die Behauptung der meisten Lehrbücher, dass die Therapie eine sehr langwierige sein müsse. Er schreibt: «Die anfänglich auf 8 Tage ausgedehnte Behandlung habe ich auf

5 Tage abgekürzt, nachdem ich nach dem 5. Tage keine Oxyuren mehr gefunden hatte. Bei kleineren Kindern verlängern die Schwierigkeiten der Einläufe gelegentlich die Kur um einige Tage». Zur Beurteilung des Dauererfolges hat Zinn in 5 Fällen nach 2—6 Monaten die Kur wiederholt, nur in einem Falle wurden 3 Exemplare gefunden.

Cecil und Bulkley, die ja den Nematoden ätiologische Bedeutung für die Appendicitis beimessen, treten wie andere auf dem gleichen Standpunkt stehende Autoren für die Appendectomie ein. Oppe, der auch den Parasiten unter Umständen ätiologische Bedeutung zuschreibt, meint: «Man wird bei Appendicitis die Frage einer Wurmkur in Erwägung zu ziehen haben, aber auch bedenken müssen, dass entsprechend den trüben Erfahrungen, die mit der Kalomelbehandlung der Appendicitis in früheren Jahren gemacht worden sind, auch der Versuch der Wurmabtreibung gewisse Gefahren in sich birgt«. In der französischen Literatur, wo sich ja die Ansicht von der ätiologischen Bedeutung der Parasiten für die Appendicitis besonders vertreten findet, wird von mehreren Autoren, z. B. von Garin oder Ragaine empfohlen, im Intervall die Wurmkur anzuwenden. Metchnikoff schlägt die Wurmkur sogar für solche Fälle von Appendicitis vor, bei denen sich mikroskopisch Parasiten nicht in den Fäces nachweisen lassen. Da ich mich nur der Ansicht der meisten deutschen Beobachter anschliessen kann, die dem Befunde von Nematoden keine irgendwie nennenswerte ätiologische Bedeutung für die Appendicitis beimessen, so ergibt sich der Schluss, dass Befund von Nematoden oder ihren Eiern bei akuter Appendicitis die Indikationsstellung nicht zu beeinflussen braucht.

Der Zweck dieser Arbeit ist, darauf hinzuweisen, dass für manche Fälle, die klinisch oft für Appendicitis gehalten werden, die Infektion mit Nematoden verantwortlich zu machen ist; nach meinen Erfahrungen kommen für die speziell von der Appendix ausgehenden Beschwerden nur Oxyuren in Betracht. Es liegt also nicht Appendicitis, überhaupt nicht eine entzündliche Reaktion vor, sondern ein Schmerzen verursachender, krankhafter Zustand der Appendix, den man mit «appendicopathia oxyurica» bezeichnen kann.

Zum Schluss meiner Arbeit möchte ich Herrn Geheimrat Aschoff für die Überweisung des Themas, die Überlassung des Materials und seine Ratschläge bei meinen Untersuchungen meinen ergebensten Dank aussprechen.

Literatur.

1. Anley. Ascaris Lumbricoides and Appendicitis. British Medical Journal 1906, I. S. 677.
2. Aschoff. Über die Topographie der Wurmfortsatz-Entzündung. Verhandlungen der deutschen pathologischen Gesellschaft, VII. Tagung, 1904.
3. Derselbe. Die Wurmfortsatz-Entzündung. Eine pathologisch-histologische und pathogenetische Studie. Jena 1908.
4. Derselbe. Pathogenese und Ätiologie der Appendicitis. Ergebnisse der inneren Medizin und Kinderheilkunde, 1912, Bd. 9.
5. Askanazy, M. Der Peitschenwurm ein blutsaugender Parasit. Deutsches Archiv f. klin. Medizin, Bd. 57, S. 104.
6. Boas. Demonstration eines Falles mit Trichocephalus dispar. Deutsche med. Wochenschr. 1895, Vereinsbeilage 15.
7. Braun, M. Die tierischen Parasiten des Menschen.
8. v. Brunn, M. Was wissen wir von der Ätiologie der Appendicitis und den Ursachen ihres gehäuften Auftretens? Ergebnisse der Chirurgie u. Orthopädie 1911, S. 358.
9. Cecil, Russel, L. and Bulkley, Kenneth. A Critical Study of Oxyuris and Trichocephalus appendicitis. The American Journal of Medical Science, June 1912, Nr. 483.
10. Delsmitt. Ref. Münch. med. Wochenschr. 1901, Heft 45, S. 1813.
11. Ebner, A. Aktuelle Fragen aus dem Gebiet der Appendicitis-Lehre. Beiheft zur med. Klinik 1910, Heft 6.
12. Edens. „Über Oxyuris vermicularis in der Darmwand." Zentralbl. f. Bakteriol., Abt. I, Originale, Bd. 40, 1906, S. 499.
13. Fries, H. Demonstration einer Appendix mit wandständiger Einbohrung eines weiblichen Oxyuris vermicularis. Münch. med. Wochenschr. 1910, S. 2114.
14. Garin, Ch. L'Appendicite vermineuse. Gazette des hôpitaux 1910, Nr. 106.
15. v. Genser, Th. Eingeweidewürmer bei Appendicitis. Wien. med. Wochenschr 1901, Nr. 19.
16. Girard, J. Rôle des Trichocéphales dans l'Infection de l'appendice ileo-coecal. Annales de l'Inst. Past. XV, 1901, p. 440.
17. Gockel, M. Über den Befund eines Bandwurmgliedes im entzündeten Processus vermiformis und über das Verhältnis der Helminthen zur Appendicitis. Archiv f. Verdauungskrankheiten, 1911, 17.
18. Häberlin, C. Zur Entstehung der Wurmfortsatz-Entzündungen. Deutsche med. Wochenschr. 1909, Nr. 9.
19. Hansemann. Ätiologische Studien über die Epityphlitis. Mitteilungen aus den Grenzgebieten der Medizin und Chirurgie, 12. Bd., 4. Heft, 1903.
20. Derselbe. Ätiologie und Pathogenese der Epityphlitis. Deutsche med. Wochenschr. 1908, Nr. 18.
21. Hansson, A. Zentralblatt f. Chirurgie 1900, Nr. 12.
22. Heller, A. Darmschmarotzer. v. Ziemssens Handbuch der speziellen Pathologie und Therapie, Bd. 7, II. Hälfte, 1876.
23. Derselbe. Über Oxyuris vermicularis. Deutsches Arch. f. klin. Med., Bd. 77, 1903, S. 21.
24. Hippius und Lewinson. Oxyuris und Appendix. Deutsche med. Wochenschr. 1907, Jahrg. 33, Nr. 43.
25. Höpfl, A. Beitrag zur Appendicitis-Frage auf Grund von 114 Operationsfällen. Arch. f. klin. Chirurgie, Bd. 73, 1904, S. 100.

26 v. Houten, B.-Anthony. Fatty compounds as a factor in the Etiologie of Appendicitis. Research Laboratory, vol. 6, 1911, p. 254.
27. Jödicke, P. Oxyuris vermicularis. Med. Klinik 1912, Nr. 1.
28. Kanngiesser, Fr. Oxyuris vermicularis. Med. Klinik 1911, Nr. 43.
29. Klemm, P. Über die Ätiologie der Appendicitis. Mitteilungen aus den Grenzgebieten der Med. und Chir. 1906, Heft 1.
30. Kolb, R. Über den Befund von auf dem Peritoneum des cavum Douglasii angewachsenen Oxyuriden. Zentralbl. f. Bakt., I. Abt., Originale, 31. Bd., 1902, S. 268.
31. Mac-Lean. Zur Ätiologie der Appendicitis. Mitteilungen aus den Grenzgebieten der Medizin und Chirurgie, Bd. 21, 1910, 1. Heft.
32. Marro. Zitiert nach Vuillemin.
33. Matignon. Ref. Münch. med. Wochenschr. 1901, Nr. 22, S. 910.
34. Moty. Ref. ebenda.
35. Matthes, M. Erkrankungen des Darmes. In v. Merings Lehrbuch der inneren Medizin.
36. Metchnikoff. Sur l'appendicite. Bulletin de l'Académie de Médecine XLV, 1901. Sitzung vom 12. III. 1909.
37. Meyer, M. Über das Verhalten des Epityphlon bei Darmkatarrhen mit besonderer Berücksichtigung des kindlichen Alters. Virch. Archiv, Bd. 200, 1910, S. 166.
38. Oppe, W. Appendicitis und Eingeweidewürmer. Münch. med. Wochenschr. Nr. 20, 1903.
39. Orton. Oxyuris vermicularis in the vermiform appendix. Ref. i. Zentralbl. f. allg. Path. 1907, S. 491.
40. Ragaine, P. l'Appendicite Vermineuse. Thèse de Paris 1905.
41. Raillet, G. Sur les parasites de l'appendice malade. Comptes rendus hebdomadaires de la Société de Biologie, 1911, Bd. 70, p. 310.
42. Rammstedt. Oxyuris vermicularis als Ursache akuter Appendicitis. Deutsche med. Wochenschr. 1902, S. 919.
43. Rheindorf. Beitrag zur Frage der Oxyuren bei der Wurmfortsatz-Entzündung der Kinder. Berl. klin. Wochenschr. 1912, Nr. 10 u. 11
44. Ribbert. Zur Pathologie des Wurmfortsatzes. Deutsche med. Wochenschr. 1903, Nr. 23.
45. Ruffer. Note on the Lesions produced by oxyuris vermicularis. British medical Journal 1901, vol. 1, p. 208.
46. Ruotsalainen. Ref. Berl. klin. Wochenschr. 1911, Nr. 45, S. 2040.
47. Schiller. Beiträge zur pathologischen Bedeutung der Darmparasiten, besonders für die Perityphlitis. Beiträge zur klinischen Chirurgie, Bd. 34, 1902, S. 197.
48. Schloss, O. Helminthiasis in children. The American Journal of the Medical Sciences, Bd. 139, 1910, p. 675.
49. Schneider, P. Oxyuris vermicularis im Becken-Peritoneum eingekapselt. Zentralblatt f. Bakt., I. Abt., Originale, 36. Bd., 1904, S. 550.
50. Simons. Entozoen in der Gebärmutter. Zentralblatt f. Bakt., Path. u. Inf. XXVI, S. 235.
51. Sonnenburg, E. Pathologie und Therapie der Perityphlitis. 5. Aufl. 1905.
52. Derselbe. Über Ätiologie und Pathogenese der Epitiphlitis. Deutsche med. Wochenschr. 1908, Nr. 18.
53. Sprengel. Appendicitis. Deutsche Chirurgie 1906.
54. Still, Georges F. Observations on Oxyuris vermicularis in children. British Medical Journal 15. April 1899.
55. Sudsuki, K. Beiträge zur normalen und pathologischen Anatomie des Wurmfortsatzes. Mitteilungen aus den Grenzgebieten der Med. u. Chir. 1901, 7. Bd., Heft 4 u. 5.

56. Unterberger, F. Der Oxyuris vermicularis in seiner Beziehung zur Darmwand und Appendicitis. Zentralblatt f. Bakteriologie etc., Originale, 47, 1908, S. 495.
57. Galli-Valerio. Sur un cas d'appendicite avec oxyuris vermicularis et Trichocephalus trichiurus. Zentralbl. f. Bakt., Originale. 1903, S. 350.
58. Vuillemin. Sur la pénétration des femelles d'Oxyuris vermicularis a travers les parois de l'intestin. Zentralbl. f. Bakt., Bd. 32, 1902, S. 358.
59 Wagener. Oxyuris vermicularis in der Darmwand. Deutsch. Arch. f. klin. Med., Bd. 81, S. 328.
60. Derselbe. Weitere Untersuchungen über Oxyuris vermicularis in der Darmwand des Menschen. Virch. Arch. f. path. Anatomie, Bd. 182, 1905, S. 145.
61. Weinberg, M. Du rôle des Helminthes. Annales de l'institut Pasteur, XXI, Nr. 6, 1907, p. 417.
62. Westermann. Über Oxyuris im Processus bei Frühoperation. Zit. im Jahresbericht f. Chir. 10, 1904, S. 1207.
63. Winkler. Die Erkrankungen des Blinddarm-Anhanges 1910.
64. Zinn. Über Vorkommen und Behandlung von Erkrankungen an Oxyuren, besonders bei Erwachsenen. Therap. Monatshefte 1910, Januar, S. 1.

Lebenslauf.

Ich, Otto Richard Hueck, wurde am 1. Mai 1888 als Sohn des Fabrikanten Eduard Hueck und seiner Ehefrau, Eugenie, geb. Hülsmann, zu Lüdenscheid (in Westfalen) geboren. In meiner Heimatstadt besuchte ich Volksschule und Realgymnasium. Zu Ostern 1907 bestand ich die Reifeprüfung und trat dann als Einjährig-Freiwilliger in das 160. Infanterie-Regiment zu Bonn ein. Während der halbjährigen Dienstzeit war ich in der medizinischen Fakultät inskribiert. Darauf bezog ich die Universität Freiburg i. B.; dort bestand ich am Schluss des Sommersemesters 1909 das Physikum. Die beiden ersten klinischen Semester verbrachte ich in München und Kiel und kehrte dann nach Freiburg zurück. Im Frühjahr 1912 bestand ich das medizinische Staatsexamen und trat im Juli als Medizinalpraktikant am pathologischen Institut zu Freiburg ein.

Druck von Carl Ritter, G. m. b. H.
Wiesbaden.